INESSS
LE SAVOIR PREND FORME

JUILLET 2019

AVIS

Indications justifiant le recours à l'imagerie pour le diagnostic des patients présentant une céphalée primaire ou secondaire

Une production de l'Institut national d'excellence en santé et en services sociaux (INESSS)

Direction des services de santé et de l'évaluation des technologies

Québec

Indications justifiant le recours à l'imagerie pour le diagnostic des patients présentant une céphalée primaire ou secondaire

Rédaction
Agathe Lorthios-Guilledroit
Maxime Parent
Stéphanie Roberge
Hubert Robitaille

Coordination scientifique
Yannick Auclair
Véronique Gagné

Sous la direction de
Michèle de Guise

Le contenu de la présente publication a été rédigé et édité par l'Institut national d'excellence en santé et en services sociaux (INESSS).

Membres de l'équipe de projet

Auteurs principaux
Agathe Lorthios-Guilledroit, M. Sc.
Maxime Parent, Ph. D.
Stéphanie Roberge, Ph. D.
Hubert Robitaille, Ph. D.

Coordonnateurs scientifiques
Yannick Auclair, Ph. D.
Véronique Gagné, M. Sc.

Adjointes à la direction
Mariève Simoncelli, B. Pharm., M. Sc.
Catherine Truchon, Ph. D., M. Sc. Adm.

Directrice
Michèle de Guise, M.D., FRCPC, M.M.

Repérage d'information scientifique
Julien Chevrier, M.S.I.
Flavie Jouandon, *tech. doc.*

Soutien administratif
Christine Lemire

Équipe de l'édition

Patricia Labelle
Denis Santerre
Hélène St-Hilaire

sous la coordination de
Renée Latulippe, M. A.

avec la collaboration de
Madeleine Fex, B. A. révision linguistique
Mark Wickens, traduction

Dépôt légal

Bibliothèque et Archives nationales du Québec, 2019
Bibliothèque et Archives Canada, 2019

ISSN 1915-3104 INESSS (PDF) ISBN 978-2-550-84405-1 (PDF)

© Gouvernement du Québec, 2019

La reproduction totale ou partielle de ce document est autorisée à condition que la source soit mentionnée.

Pour citer ce document : Institut national d'excellence en santé et en services sociaux (INESSS). Indications justifiant le recours à l'imagerie pour le diagnostic des patients présentant une céphalée primaire ou secondaire. Rapport rédigé par Agathe Lorthios-Guilledroit, Maxime Parent, Stéphanie Roberge et Hubert Robitaille. Québec, QC : INESSS; 2019. 102 p.

L'INESSS remercie les membres de son personnel qui ont contribué à l'élaboration de ce document.

Comité consultatif

Les membres du comité d'experts pour ce rapport sont :

Dre Manon Bélair, neuro-radiologiste, Centre hospitalier de l'Université de Montréal (CHUM)
Dre Pascale Breault, médecin de famille, Centre intégré de santé et de services sociaux (CISSS) de Lanaudière – Groupe de médecine de famille universitaire (GMF-U) de Saint-Charles-Borromée
Dr Dominic Chalut, pédiatre urgentologue, Centre universitaire de santé McGill (CUSM) – Hôpital de Montréal pour enfants
Dr Jean-Claude Décarie, neuro-radiologiste, professeur agrégé de clinique, Centre hospitalier universitaire (CHU) Sainte-Justine – Université de Montréal
Dr Marcel Émond, urgentologue, Hôpital de l'Enfant-Jésus – Centre hospitalier universitaire (CHU) de Québec – Université Laval
Dr François Evoy, neurologue, professeur agrégé de neurologie et d'ophtalmologie, Centre hospitalier universitaire de Sherbrooke (CHUS)
Dr Michel Garner, urgentologue, Centre intégré universitaire de santé et de services sociaux (CIUSSS) du Nord-de-l'Île-de-Montréal – Hôpital du Sacré-Cœur de Montréal
Dre Audrey Lafontaine, pédiatre, Centre intégré de santé et de services sociaux (CISSS) de l'Outaouais – Hôpital de Gatineau
Dr Jean-Yves Ouellet, radiologiste, Centre intégré de santé et de services sociaux (CISSS) de la Montérégie-Est – Hôpital Pierre-Boucher, Longueuil
Dre Heather Pim, neurologue, Centre hospitalier de l'Université de Montréal (CHUM)

Déclaration d'intérêts

Dre Pascale Breault a déclaré être chargée d'enseignement clinique à l'Université Laval et animatrice-formatrice en pratique éclairée pour l'Association médicale du Québec (AMQ), ayant pour intérêt le transfert des connaissances au sujet des meilleures pratiques basées sur les données probantes.
Dr Dominic Chalut a déclaré avoir collaboré à un article publié dans le Canadian Medical Association Journal et portant sur le développement et la validation d'une règle de décision clinique visant la détection de fractures crâniennes chez les enfants.
Dr Marcel Émond a déclaré participer à des projets de recherche portant sur les céphalées, projets subventionnés par les Instituts de recherche en santé du Canada (IRSC).

Lecteurs externes

Les lecteurs externes qui ont participé à la validation des indications cliniques pour ce rapport sont :

D^re^ Geneviève Bois, médecin de famille, Conseil Cri de la santé et des services sociaux de la Baie James – Centre de santé Whapmagoostui
Dr Samuel Boudreault, médecin de famille, CISSS de Lanaudière – GMF-U de Saint-Charles-Borromée
D^re^ Véronique Castonguay, urgentologue, CIUSSS du Nord-de-l'Île-de-Montréal – Hôpital du Sacré-Cœur de Montréal
Dr Sylvain Chouinard, neurologue, CHUM
Dr Stéphane Ledoux, neurologue, CISSS de Laval – Hôpital de la Cité-de-la-Santé
D^re^ Elizabeth Leroux, neurologue
Dr David Mathieu, neurochirurgien, CIUSSS de l'Estrie – CHUS
D^re^ Caroline Ouellet, pédiatre urgentologue, CUSM – Hôpital de Montréal pour enfants
Dr Mathieu Pelletier, médecin de famille, CISSS de Lanaudière – GMF-U de Saint-Charles-Borromée
D^re^ Anne-Marie Sarrazin, neurologue, CISSS de Lanaudière – Centre hospitalier régional de Lanaudière
Dr Stéphan Servant, radiologiste, Centre hospitalier affilié universitaire régional (CHAUR) – CIUSSS de la Mauricie-et-du-Centre-du-Québec, Trois-Rivières
Dr Jean-François Shields, urgentologue - intensiviste, Hôpital de l'Enfant-Jésus – CHU de Québec
Dr Charles St-Arnaud, interniste-intensiviste, CIUSSS de l'Estrie – CHUS
Dr Tarik Slaoui, neurologue, CIUSSS du Nord-de-l'Île-de-Montréal – Hôpital du Sacré-Cœur de Montréal
D^re^ Guylène Thériault, médecin de famille, GMF Saint-Alexandre et Campus Outaouais de McGill, Gatineau
D^re^ Evelyne D. Trottier, pédiatre urgentologue, CHU Sainte-Justine, Montréal
D^re^ Ruth Vander Stelt, médecin de famille, CISSS de l'Outaouais – CLSC Quyon
Dr Martin Veilleux, neurologue, CUSM – Hôpital neurologique de Montréal
Dr Patrick Willemot, interniste, CUSM

Responsabilité

L'INESSS assume l'entière responsabilité de la forme et du contenu définitifs du présent document. Les conclusions et les recommandations qu'il contient ne reflètent pas forcément les opinions des lecteurs externes ou des autres personnes consultées aux fins de son élaboration.

TABLE DES MATIÈRES

RÉSUMÉ I
SUMMARY IV
INDICATIONS CLINIQUES VII
SIGLES ET ABRÉVIATIONS XXX
GLOSSAIRE XXXI
MISE EN CONTEXTE 1
1. MÉTHODES 3
1.1. Revue de la littérature 3
1.1.1. Revue de la littérature scientifique 3
1.1.2. Revue de la littérature grise 4
1.1.3. Sélection de la littérature 4
1.2 Évaluation de la qualité des documents 4
1.3 Élaboration et validation des recommandations 5
1.4 Rétroaction et mise à jour 5
2. RÉSULTATS 6
2.1. Description des documents repérés 6
2.2. Céphalée chez l'adulte 7
2.2.1. Céphalée primaire, sans signe neurologique ni signal d'alerte 7
2.2.2. Céphalée qui s'intensifie ou change de manière significative 9
2.2.3. Céphalée aigüe, soudaine et intense 10
2.2.4. Céphalée chez la patiente enceinte ou en post-partum 16
2.2.5. Céphalée associée à un traumatisme ou à une blessure à la tête 18
2.2.6. Céphalée accompagnée de signes neurologiques ou d'hypertension intracrânienne 19
2.2.7. Céphalée attribuable à une infection intracrânienne 21
2.2.8. Céphalée chez des patients ayant un antécédent de cancer ou d'immunodéficience 23
2.2.9. Céphalée attribuable à l'artérite temporale chez l'adulte de 50 ans ou plus 26
2.2.10. Céphalée positionnelle ou associée à l'effort physique 28
2.2.11. Céphalée associée à des douleurs de la région faciale 30
2.3 Céphalées chez les enfants 34
2.3.1. Céphalée primaire, sans signe neurologique ni signal d'alerte 35
2.3.2. Céphalée atypique accompagnée de signaux d'alerte 36
2.3.3. Céphalée associée à un traumatisme ou à une blessure à la tête 38
2.3.4. Céphalée attribuable à une infection intracrânienne 39
2.3.5. Céphalée accompagnée de signes neurologiques ou d'hypertension intracrânienne 42
2.3.6. Céphalée aigüe, soudaine et intense 44

2.3.7.Autres atteintes cliniques 46
2.4. Indicateurs de suivi 47
DISCUSSION 49
RÉFÉRENCES 55
ANNEXE A Stratégie de repérage d'information scientifique 64
ANNEXE B Critères d'inclusion et d'exclusion des études 68
ANNEXE C Sélection des études 69
ANNEXE D Liste et caractéristiques des documents inclus 70
ANNEXE E Documents exclus 99
ANNEXE F Résultats de l'évaluation de la qualité méthodologique des guides 102
ANNEXE G Critères diagnostiques des principales céphalées primaires 104

Liste des tableaux et figure

Tableau 1 Synthèse des guides de pratique en radiologie sur la céphalée primaire, sans signe neurologique ni signal d'alerte 8

Tableau 2 Synthèse des guides de pratique en radiologie sur la céphalée qui s'intensifie ou change de manière significative 10

Tableau 3 Synthèse des guides de pratique en radiologie sur la céphalée aigüe, soudaine et intense 13

Tableau 4 Synthèse des guides de pratique en radiologie sur la céphalée chez la patiente enceinte ou en post-partum 17

Tableau 5 Synthèse des guides de pratique en radiologie sur la céphalée associée à un traumatisme ou à une blessure à la tête 19

Tableau 6 Synthèse des guides de pratique en radiologie sur la céphalée accompagnée de signes neurologiques ou d'hypertension intracrânienne 20

Tableau 7 Synthèse des guides de pratique en radiologie sur la céphalée attribuable à une infection intracrânienne 23

Tableau 8 Synthèse des guides de pratique en radiologie sur la céphalée chez des patients ayant un antécédent de cancer ou d'immunodéficience 25

Tableau 9 Synthèse des guides de pratique en radiologie sur la céphalée attribuable à l'artérite temporale chez l'adulte de 50 ans ou plus 27

Tableau 10 Synthèse des guides de pratique en radiologie sur la céphalée positionnelle ou associée à l'effort physique 29

Tableau 11 Synthèse des guides de pratique en radiologie sur la céphalée associée à des douleurs de la région faciale 32

Tableau 12 Synthèse des guides de pratique en radiologie sur la céphalée primaire chez l'enfant qui ne présente aucun signe neurologique ni signal d'alerte 36

Tableau 13 Synthèse des guides de pratique en radiologie sur la céphalée atypique en présence de signaux d'alerte chez l'enfant 37

Tableau 14 Synthèse des guides de pratique en radiologie sur la céphalée associée à un traumatisme ou à une blessure à la tête chez l'enfant 39

Tableau 15 Synthèse des guides de pratique en radiologie sur la céphalée pédiatrique attribuable à une infection intracrânienne 41

Tableau 16 Synthèse des guides de pratique en radiologie sur la céphalée accompagnée de signes neurologiques ou d'hypertension intracrânienne chez l'enfant 43

Tableau 17 Synthèse des guides de pratique en radiologie sur la céphalée aigüe, soudaine et intense chez l'enfant 45

Tableau 18 Synthèse des guides de pratique en radiologie sur la céphalée associée à d'autres situations cliniques chez l'enfant 47

Tableau B-1 Critères d'inclusion et d'exclusion 68
Figure C-1 Diagramme de flux 69
Tableau D-1 Synthèse des guides de pratique en radiologie repérés 70
Tableau D-2 Synthèse des revues systématiques et des guides cliniques repérés sur la céphalée primaire 75
Tableau D-3 Synthèse des revues systématiques et des guides de pratique clinique repérés sur la céphalée soudaine et intense 79
Tableau D-4 Synthèse des guides de pratique clinique repérés sur la céphalée associée à des infections des sinus 84
Tableau D-5 Synthèse des revues systématiques repérées sur la céphalée associée à des lésions cérébrales 85
Tableau D-6 Synthèse des revues systématiques repérées sur la céphalée associée à des atteintes cérébrovasculaires inflammatoires 87
Tableau D-7 Synthèse des revues systématiques repérées sur la céphalée chez les patientes enceintes 90
Tableau D-8 Synthèse des revues systématiques et des guides de pratique clinique repérés sur la céphalée associée au nerf trijumeau 93
Tableau D-9 Synthèse des revues systématiques repérées sur la céphalée chez l'enfant 96
Tableau F-1 Évaluation de la qualité méthodologique des guides de pratique en radiologie 103
Tableau F-2 Évaluation de la qualité méthodologique des guides de pratique clinique 103

RÉSUMÉ

Introduction

Souhaitant améliorer l'accès aux examens diagnostiques et la pertinence de leur utilisation, le ministère de la Santé et des Services sociaux (MSSS) a confié à l'Institut national d'excellence en santé et en services sociaux (INESSS) le mandat de produire des avis avec recommandations sur des situations cliniques où le recours à l'imagerie diagnostique est fréquent et onéreux, et pour lesquelles les taux d'examens inappropriés sont vraisemblablement élevés.

La pertinence de recourir à des examens d'imagerie pour le diagnostic des céphalées, notamment, pourrait être revue pour optimiser l'utilisation des équipements et des services d'imagerie. Actuellement, au Québec, près de 30 % des examens d'imagerie ciblent la tête, et une grande proportion des demandes d'examen concerne la céphalée. La céphalée est une des raisons principales de consultation auprès des médecins de famille, des neurologues et au service des urgences. Environ 90 % des cas de consultation en première ligne en raison d'une céphalée concernent une céphalée primaire, et 10 %, une céphalée secondaire. En général, la plupart des céphalées sont diagnostiquées uniquement par l'examen clinique et l'anamnèse, avec un recours limité à l'imagerie ou aux tests de laboratoire. L'examen physique et neurologique permet de détecter la majorité des signes laissant suspecter une céphalée secondaire.

L'objectif du présent avis est de soutenir les cliniciens, particulièrement en première ligne, dans la décision de recourir ou non à l'imagerie diagnostique chez les patients (adultes et enfants) qui souffrent d'une céphalée. À partir des meilleures preuves scientifiques et d'un consensus d'experts, des recommandations ont été élaborées. Des outils d'aide à la décision clinique complètent les indications de pertinence présentées dans cet avis.

Les scénarios cliniques examinés dans ce document concernent uniquement le diagnostic de céphalée chez l'adulte et chez l'enfant. Les autres aspects de la prise en charge, dont le traitement et le suivi clinique, n'y sont pas abordés.

Méthodes

Une recherche systématique des guides de pratique en radiologie, des guides de pratique clinique (GPC) et des revues systématiques (RS) a été réalisée en vue de repérer les recommandations liées à l'utilisation de l'imagerie en cas de céphalée. Les critères de sélection des guides de pratique étaient les suivants : 1) documents publiés de 2013 à 2018; 2) de production originale; 3) reposant sur une analyse systématique de la littérature; 4) dont le processus fait appel à un groupe interdisciplinaire de professionnels; et 5) incluant des recommandations formulées par consensus formels d'experts ou lors de conférences de consensus. Les guides repérés ont été évalués à l'aide de l'outil AGREE II. La qualité des RS a été évaluée à l'aide de l'outil R-AMSTAR.

Les recommandations formulées dans cet avis ont été élaborées à partir d'une extraction systématique et d'une analyse des données recensées, puis validées par consensus d'experts.

Résultats

Cinq guides provenant des États-Unis, de la France, du Royaume-Uni, de l'Australie et du Canada ont permis l'analyse comparative des recommandations. Par ailleurs, 3 GPC et 29 RS apportant des précisions sur les données probantes plus récentes ont également été repérés. Les indications cliniques pouvant laisser présager une cause secondaire à la céphalée, donc potentiellement détectable par l'imagerie et susceptible d'influencer la prise en charge du patient, ont été retenues.

Cette approche par signal d'alerte (*red flag*) est axée sur la maximisation de la sensibilité (réduction au minimum des faux négatifs), c'est-à-dire que la presque totalité des patients avec une pathologie secondaire détectable par imagerie vont présenter un ou plusieurs signaux d'alerte. À l'inverse, un grand nombre de patients n'auront aucune pathologie secondaire détectable, même en présence d'un signal d'alerte.

Quatorze situations cliniques ont été retenues chez les adultes et sept, chez les enfants. Les membres du comité d'experts ont contribué à valider les recommandations, notamment dans les cas où les données probantes n'étaient pas disponibles ou en l'absence de consensus dans la littérature.

Conclusions

Les recommandations élaborées ont le potentiel d'accroître la pertinence du recours à l'imagerie diagnostique en cas de céphalée, qui représente une proportion importante des examens d'imagerie réalisés au Québec. La réduction du nombre d'investigations à faible valeur diagnostique pourrait conduire à une amélioration de l'accessibilité à l'imagerie, de la qualité de vie des patients et, en bout de ligne, à des réductions de coûts pour le système de santé.

Des outils d'aide à la décision ont également été élaborés pour faciliter la mise en œuvre des recommandations.

Recommandations

1. L'INESSS recommande de ne pas avoir recours à un examen d'imagerie pour l'investigation d'une céphalée primaire, chronique et sans anomalie à l'examen clinique ou neurologique, ou pour rassurer un patient.
2. L'INESSS recommande que le recours à l'imagerie pour l'investigation d'une cause secondaire de céphalée soit guidé par la présence de signaux d'alerte (présentés dans la section Indications cliniques), dans les catégories suivantes :

Principales catégories de signaux d'alerte – chez l'adulte

- Céphalée qui s'intensifie ou change de manière significative
- Céphalée aigüe, soudaine et intense
- Céphalée associée à la consommation d'une substance psychoactive
- Céphalée accompagnée de coagulopathie ou d'usage d'un anticoagulant
- Céphalée chez une patiente enceinte ou en post-partum
- Céphalée associée à un traumatisme récent ou une blessure à la tête récente
- Céphalée accompagnée de signes neurologiques ou d'hypertension intracrânienne
- Céphalée attribuable à une infection intracrânienne
- Céphalée chez un patient atteint d'immunodéficience ou ayant un antécédent de cancer
- Céphalée nouvelle chez un patient de 50 ans ou plus
- Céphalée positionnelle
- Céphalée associée à l'activité physique ou à la toux
- Céphalée associée à des douleurs de la région faciale

Principales catégories de signaux d'alerte – chez l'enfant

- Céphalée atypique, progressive ou réfractaire au traitement
- Céphalée associée à un traumatisme récent ou une blessure à la tête récente
- Céphalée accompagnée de signes neurologiques ou d'hypertension intracrânienne
- Céphalée attribuable à une infection intracrânienne
- Céphalée aigüe, soudaine et intense
- Céphalée chez un patient atteint d'anémie à hématies falciformes, ou attribuable à une malformation de Chiari de type I

3. L'INESSS recommande que dans chaque requête d'examen d'imagerie pour investiguer une céphalée, la pathologie secondaire qui est recherchée et/ou les signes et les symptômes justifiant le recours à l'imagerie (signaux d'alerte) soient précisés.

SUMMARY

Indications justifying the use of imaging for diagnosing patients with primary or secondary headache

Introduction

Seeking to improve access to diagnostic examinations and the appropriateness of their use, the Ministère de la Santé et des Services sociaux (MSSS) asked the Institut national d'excellence en santé et en services sociaux (INESSS) to produce reports containing recommendations on clinical situations where diagnostic imaging is frequently used and costly, and for which the rates of inappropriate examinations are likely high.

The appropriateness of using imaging to diagnose headaches in particular could be revised to optimize the use of imaging equipment and services. Currently, in Quebec, head imaging represents close to 30% of all examinations, and a large proportion of the imaging requisitions have to do with headaches. Headache is one of the main reasons for family physician, neurologist and emergency department visits. Approximately 90% of patients consulting for headaches in primary care concern primary headaches and 10%, secondary headaches. In general, most headaches are diagnosed only with a clinical examination and the medical history, with limited use of imaging or laboratory tests. A physical and neurological examination can detect most signs leading to suspicion of secondary headache.

The purpose of this report is to support clinicians, especially primary care clinicians, in their decision to use or not use diagnostic imaging in headache patients (adults and children). Recommendations have been developed from the best scientific evidence and expert consensus. Clinical decision support tools supplement the indications for imaging presented in this report.

The clinical scenarios examined in this report concern only the diagnosis of headache in adults and children. The other patient management aspects, such as treatment and clinical follow-up, are not discussed.

Methods

A systematic search of radiology guidance documents, clinical practice guidelines (CPGs) and systematic reviews (SRs) was conducted to identify recommendations concerning the use of imaging in cases of headache. The criteria for selecting guidelines and guidance documents were as follows: 1) published between 2013 and 2018; 2) original production; 3) based on a systematic analysis of the literature; 4) involving an interdisciplinary group of health professionals; and 5) containing recommendations developed through a formal expert consensus process or during consensus conferences. The guidelines and guidance documents identified were evaluated using the AGREE II instrument, and the quality of the SRs was assessed using the R-AMSTAR tool.

The recommendations made in this report were developed from a systematic extraction and an analysis of the compiled data and were subsequently validated by expert consensus.

Results

Five guidance documents from the United States, France, the United Kingdom, Australia and Canada were used to perform a comparative analysis of the recommendations. In addition, 3 CPGs and 29 SRs containing details on the latest evidence were identified. Clinical signs and symptoms indicative of a secondary cause of headache potentially detectable with imaging and likely to influence clinical management of patients were selected.

This 'red flag' approach is based on maximizing sensitivity (minimizing false negatives). In other words, nearly all patients with a secondary pathology detectable by imaging will have one or more red flags. Conversely, a large number of patients will not have any detectable secondary pathology, even if there is a red flag.

Fourteen clinical situations where selected for adults and seven for children. The members of the expert panel helped validate the recommendations, especially in cases where evidence was not available or where there was no consensus in the literature.

Conclusions

The recommendations developed have the potential to increase the appropriateness of diagnostic imaging use in cases of headache, which accounts for a large proportion of the imaging examinations performed in Québec. Reducing the number of investigations with low diagnostic value could lead to an improvement in access to imaging and in the patients' quality of life and, ultimately, to lower costs for the health care system.

Decision support tools have also been developed to facilitate the implementation of the recommendations.

Recommendations

1. INESSS recommends not using imaging to investigate chronic primary headaches where there are no abnormalities on clinical or neurological examination, or to reassure a patient.
2. INESSS recommends that the use of imaging to investigate a secondary cause of headache be guided by the presence of red flags (presented in the section on clinical indications) in the following categories:

Main categories of red flags in adults

- Headache that intensifies or changes significantly
- Acute, sudden and intense headache
- Headache associated with substance use
- Headache accompanied by a coagulopathy or the use of an anticoagulant
- Headache in a pregnant or postpartum patient
- Headache associated with recent head injury or trauma
- Headache accompanied by neurological signs or intracranial hypertension
- Headache attributable to an intracranial infection
- Headache in a patient with immunodeficiency or a history of cancer
- New headache in a patient 50 years of age or older
- Positional headache
- Headache associated with physical activity or cough
- Headache associated with facial pain

Main categories of red flags in children

- Atypical, progressive or treatment-refractory headache
- Headache associated with recent head injury or trauma
- Headache accompanied by neurological signs or intracranial hypertension
- Headache attributable to an intracranial infection
- Acute, sudden and intense headache
- Headache in a patient with sickle cell anemia or attributable to a Chiari malformation type I

3. INESSS recommends that the suspected secondary pathology and/or the signs and symptoms justifying the use of imaging (red flags) be specified on every imaging requisition for patients with headaches.

INDICATIONS CLINIQUES

A. Céphalée primaire, sans signe neurologique ni signal d'alerte – chez l'adulte

Situation clinique	Recommandations
Céphalée primaire – sans signe neurologique ni signal d'alerte **Migraine, avec ou sans aura** - Céphalée récurrente d'une durée de 4 à 72 heures - Souvent latéralisée et pulsatile, d'intensité modérée à forte - Aggravée par les activités physiques de routine - Nausées et/ou vomissements, photophobie et phonophobie **Céphalée de tension** - Épisodes plus ou moins fréquents de céphalée généralement bilatérale - Non pulsatile et d'intensité légère à modérée - Photophobie ou phonophobie ou nausées légères	**A1** Dans les cas de céphalée sans anomalie et sans signal d'alerte (voir les indications ci-dessous), ayant des caractéristiques de céphalée primaire comme la migraine ou la céphalée de tension, il n'est **pas recommandé** d'effectuer un examen d'imagerie (imagerie par résonance magnétique (IRM), par tomodensitométrie (TDM) ou radiographie). Pour guider le jugement clinique, l'examen physique et neurologique ainsi que l'anamnèse doivent toujours précéder le recours à l'imagerie pour détecter tout signal d'alerte ou facteur de risque laissant suspecter une cause secondaire, dont le diagnostic influencera la prise en charge. Considérant le risque non négligeable de révéler des anomalies accessoires et sans corrélation avec la symptomatologie clinique (par exemple, des fortuitomes), l'examen par imagerie n'est pas indiqué dans le seul but de rassurer un patient.

B. Céphalée qui s’intensifie ou change de manière significative – chez l’adulte

Situation clinique	Recommandations
Céphalée progressive ou céphalée chronique qui change de manière significative - Céphalée qui s’intensifie en fréquence ou en gravité - Changement significatif du profil de la céphalée chronique - Céphalée qui cause un éveil nocturne ou qui s’aggrave le matin	**B1** Les céphalées primaires chroniques, dont la migraine, ne sont pas une indication de recours à un examen par imagerie. Cependant, dans le cas d’une céphalée persistante qui s’intensifie progressivement durant plusieurs jours ou semaines en fréquence ou en gravité, ou lorsque le profil d’une céphalée chronique change de manière significative, l’examen par IRM **peut être indiqué.** L’examen par TDM **peut être indiqué** si l’IRM est contre-indiquée, peu accessible ou n’est pas disponible assez rapidement, selon le degré d’urgence.

C. Céphalée aigüe, soudaine et intense – chez l'adulte

Situation clinique	Recommandations
Apparition soudaine d'une céphalée intense – paroxysme en moins d'une heure – suspicion d'hémorragie sous-arachnoïdienne (HSA) ou autre accident vasculaire cérébral (AVC) **Examen neurologique normal en présence de :** - douleur, raideur ou flexion limitée de la nuque; - perte de conscience; - patient âgé de 40 ans ou plus; - apparition « en coup de tonnerre » (*thunderclap*); - déclenchement de la céphalée lors d'un effort physique. **Examen neurologique anormal, ex. :** - hémiparésie ou ophtalmoparésie - convulsions - confusion - trouble du langage	**C1** La TDM sans contraste **est indiquée**, d'urgence, pour détecter un saignement intracrânien. En cas de résultat négatif à l'examen par TDM, l'investigation peut être poursuivie, au besoin, par la ponction lombaire, en particulier si le délai entre l'apparition des symptômes et l'examen par TDM est long (plus de 6 heures) : le rendement de la TDM pour détecter l'hémorragie diminue avec le temps.
	C2 À la suite d'un examen initial par TDM (et/ou d'une ponction lombaire) qui confirme une HSA, le transfert en centre spécialisé devrait être considéré; l'angiographie par TDM (ATDM) **est indiquée** pour localiser un anévrisme potentiel ou une autre malformation vasculaire. *Examen spécialisé* :* Dans certains cas rares, l'angiographie cérébrale peut être indiquée si les résultats d'imagerie s'avèrent équivoques.

Situation clinique	Recommandations
Apparition soudaine d'une céphalée intense – syndrome de vasoconstriction réversible (SVCR) suspectée - Épisodes récurrents de céphalée subite durant une période de deux à trois semaines - Nausées ou vomissements	**C3** Lorsqu'un SVCR est suspecté, par exemple en présence de plusieurs épisodes de céphalée subite en deux à trois semaines, l'examen par TDM avec ATDM **est indiqué**. Comme la sensibilité de l'imagerie à détecter le SCVR augmente avec la progression de la pathologie, l'examen par TDM-ATDM **peut être répété** une à deux semaines après un examen dont le résultat est négatif lorsqu'une SCVR est toujours fortement suspectée.
Apparition soudaine d'une céphalée intense unilatérale –dissection artérielle suspectée - Syndrome de Horner - Signes neurologiques (ex. : ptôse, myosis, paralysie des nerfs crâniens, syndrome bulbaire latéral, hémiparésie) - Acouphènes pulsatiles - Accident ischémique transitoire (AIT)	**C4** Lorsqu'une dissection des artères carotides ou vertébrales (qui peut notamment être accompagnée du syndrome de Horner ipsilatéral à la céphalée) est suspectée, l'examen par TDM avec ATDM **est indiqué**. Le locus clinique de la lésion devrait guider la localisation d'imagerie (cerveau et tronc cérébral, cervical, thoracique, etc.). *Examen spécialisé** : Dans certains cas, l'examen par IRM avec angiographie par résonance magnétique (ARM) **peut être indiqué** pour confirmer le diagnostic de dissection artérielle.
Apparition soudaine ou progression rapide d'une céphalée – thrombose veineuse cérébrale est suspectée - Convulsions - Déficit neurologique focal, avec ou sans œdème papillaire (ex. : déficit moteur ou sensoriel, aphasie, paralysie de nerfs crâniens, cécité corticale) - Trouble visuel - Niveau de conscience altéré	**C5** Lorsqu'une thrombose veineuse cérébrale est suspectée, par exemple en présence d'une céphalée intense progressant rapidement, ou une apparition soudaine de céphalée intense sans hémorragie détectée, l'examen par IRM avec phlébographie par résonance magnétique (PRM; IRM du système veineux) **est indiqué**. La thrombose veineuse cérébrale peut aussi se manifester par des symptômes neurologiques ou d'hypertension intracrânienne (voir la section H). L'examen par TDM avec une phlébographie par TDM (PTDM; TDM du système veineux) **peut être indiqué** si l'examen par IRM est contre-indiqué ou n'est pas disponible assez rapidement, selon le degré d'urgence.

*Examen spécialisé : examen généralement demandé par un spécialiste ou effectué après en avoir discuté avec un radiologiste.

D. Céphalée associée à la consommation d'une substance psychoactive – chez l'adulte

Situation clinique	Recommandations
Céphalée associée à la consommation d'une substance psychoactive	**D1** Dans le cas d'une nouvelle céphalée attribuable à une utilisation récente de cocaïne ou d'amphétamine (facteur de risque important d'hémorragie cérébrale et de SVCR; voir la section C), l'examen par TDM **est indiqué**, à moins que les symptômes soient caractéristiques d'une céphalée primaire bénigne (voir la section A).

E. Céphalée accompagnée de coagulopathie ou d'usage d'un anticoagulant

Situation clinique	Recommandations
Céphalée accompagnée de coagulopathie ou d'usage d'un anticoagulant – trouble vasculaire suspecté	**E1** Dans le cas d'une nouvelle céphalée chez une personne qui fait usage d'un anticoagulant ou qui est atteinte d'une coagulopathie connue (facteur de risque important d'AVC, y compris l'hémorragie cérébrale; voir la section C), l'examen par TDM **est indiqué**, à moins que les symptômes soient caractéristiques d'une céphalée primaire bénigne (voir la section A).

F. Céphalée chez une patiente enceinte ou en post-partum – chez l'adulte

Situation clinique	Recommandations
Nouvelle céphalée chez une patiente enceinte ou en post-partum – trouble vasculaire suspecté	**F1** Dans le cas d'une nouvelle céphalée chez une patiente enceinte ou en post-partum, l'examen par TDM ou par IRM **est indiqué**, selon le degré d'urgence et la pathologie suspectée, à moins que les symptômes soient caractéristiques d'une céphalée primaire bénigne (voir la section A). Cette population est particulièrement à risque de trouble vasculaire, dont l'AVC aigu, la thrombose veineuse cérébrale et l'apoplexie apophysaire.
	F2 À la suite de l'examen par TDM, l'ARM et la PRM **peuvent être indiquées** pour localiser de potentielles anomalies artérielles ou veineuses, respectivement; les agents de contraste exogènes sont toutefois contre-indiqués chez les patientes enceintes, sauf en cas d'urgence.

G. Céphalée associée à un traumatisme ou à une blessure à la tête – chez l'adulte

Situation clinique	Recommandations
Céphalée associée à un traumatisme récent - Déficit neurologique - Altération de l'état de conscience - Fracture du crâne - Progression des symptômes	**G1** Dans le cas d'une céphalée post-traumatique aigüe qui s'intensifie ou accompagnée d'une altération du niveau de conscience, de déficit neurologique ou d'une fracture du crâne, l'examen par TDM **est indiqué**. L'application de règles de décisions cliniques validées visant l'imagerie en phase post-traumatique, dont celles du Canadian CT Head Rule, devrait également être considérée dans les cas qui répondent aux critères d'inclusion de ces règles (voir l'algorithme décisionnel de l'INESSS pour les traumatismes crâniens).
Céphalée persistante associée à un traumatisme (plus de 3 mois)	**G2** En l'absence d'autre signal d'alerte, la céphalée post-traumatique persistante n'est pas, en soi, une indication d'avoir recours à l'imagerie; l'orientation vers un spécialiste **peut être considérée** pour l'investigation d'une pathologie concomitante.

H. Céphalée accompagnée de signes neurologiques et/ou d'hypertension intracrânienne – chez l'adulte

Situation clinique	Recommandations
Nouvelle céphalée ou céphalée chronique accompagnée de déficit neurologique et/ou de signe d'hypertension intracrânienne - Convulsions - Vomissements - Niveau de conscience altéré - Changement de personnalité - Trouble cognitif dont la survenue est récente - Œdème papillaire - Céphalée qui cause un éveil nocturne ou qui s'aggrave le matin	**H1** Lorsque l'examen neurologique révèle un déficit neurologique focal, avec ou sans signe d'hypertension intracrânienne, par exemple un œdème papillaire (« papillœdème »), la TDM **est indiquée** en première intention. La principale cause suspectée est une lésion expansive (*space occupying lesion*), par exemple une tumeur ou un abcès intracrânien.
	H2 *Examen spécialisé** : En présence d'hypertension intracrânienne, l'examen par IRM **peut être indiqué** en deuxième intention pour en préciser la cause, notamment pour confirmer un diagnostic d'hypertension intracrânienne idiopathique (*pseudotumor cerebri*).
	H3 *Examen spécialisé** : En l'absence d'hypertension intracrânienne, l'examen par IRM **est indiqué** en deuxième intention si le diagnostic demeure équivoque, par exemple en présence de signe neurologique inexpliqué malgré un résultat négatif à l'examen par TDM.

*Examen spécialisé : examen généralement demandé par un spécialiste ou effectué après en avoir discuté avec un radiologiste.

I. Céphalée attribuable à une infection systémique ou intracrânienne – chez l'adulte

Situation clinique	Recommandations
Nouvelle céphalée en présence de signe d'infection systémique ou intracrânienne - Rigidité nucale - Fièvre - Nouvelles convulsions - Trouble ou changement cognitif récent - Altération du niveau de conscience - Déficit neurologique focal	**I1** Dans les cas d'une céphalée en présence d'un signe d'infection intracrânienne, dont la méningite, et d'hypertension intracrânienne, particulièrement si un signe neurologique est présent, l'examen par TDM **est indiqué** d'urgence pour détecter de possibles lésions ayant un effet de masse, qui sont une contre-indication à la ponction lombaire. Cependant, l'indication d'imagerie ne devrait jamais retarder d'autres tests, dont les hémocultures, ni le début du traitement.
	I2 Lorsqu'une encéphalite ou un abcès intracrânien est suspecté, l'examen par IRM avec contraste **est indiqué**. L'examen par TDM **peut être indiqué** en première intention si l'examen par IRM est contre-indiqué ou n'est pas disponible assez rapidement, selon le niveau d'urgence.

J. Céphalée chez un patient ayant un antécédent de cancer ou d'immunodéficience – chez l'adulte

Situation clinique	Recommandations
Nouvelle céphalée chez un patient ayant un antécédent de cancer ou d'immunodéficience – lésion expansive suspectée	**J1** Dans le cas d'une nouvelle céphalée chez un patient qui présente un facteur de risque de lésion expansive (immunodéficience ou cancer connu qui est susceptible de métastaser au cerveau), l'examen par TDM ou par IRM (avec et sans agent de contraste) **est indiqué**.

K. Céphalée attribuable à l’artérite temporale – chez l’adulte de 50 ans ou plus

Situation clinique	Recommandations
Nouvelle céphalée chez un patient de 50 ans ou plus –artérite temporale suspectée - Hypersensibilité du cuir chevelu - Claudication de la mâchoire - Fièvre - Fatigue - Perte de poids - Vision double ou perte visuelle transitoire ou persistante	**K1** Le diagnostic de l’artérite temporale (aussi appelée artérite à cellules géantes, gigantocellulaire ou maladie de Horton) repose principalement sur les symptômes présents, l’examen clinique, les tests de laboratoire (vitesse de sédimentation et protéine C réactive) ainsi que la biopsie de l’artère. L’échographie de l’artère peut également être indiquée, si l’expertise requise est disponible. Dans les cas où le portrait clinique demeure incertain, l’examen par TDM **est indiqué** pour investiguer d’autres pathologies ayant des caractéristiques similaires, par exemple une tumeur ou un hématome.

L. Céphalée positionnelle – chez l'adulte

Situation clinique	Recommandations
Céphalée positionnelle, qui s'aggrave en position debout – hypotension intracrânienne suspectée	**L1** Une céphalée associée à la posture (s'aggravant significativement en position debout) **est une indication** de recours à l'IRM (avec et sans contraste) pour investiguer une hypotension intracrânienne potentielle. Dans les cas où la cause de l'hypotension est déjà connue et transitoire, par exemple à la suite d'une ponction lombaire, le recours à l'imagerie **n'est pas indiqué**.
	L2 Lorsque le résultat de l'examen par IRM de la tête s'avère négatif, ou si une hypotension est confirmée mais ne répond pas au traitement, l'examen par TDM ou par IRM de la colonne vertébrale ainsi que la ponction lombaire **peuvent être indiqués**. *Examen spécialisé** : De façon complémentaire, la myélographie par IRM ou par TDM, ou la cisternographie en médecine nucléaire **peuvent être indiquées** pour repérer et localiser une fuite de liquide cérébro-spinal potentielle.
Céphalée positionnelle, qui s'aggrave en position couchée – lésion expansive suspectée	**L3** En cas de céphalée s'aggravant en position couchée, l'examen par TDM **est indiqué** pour investiguer une lésion expansive potentielle. *Examen spécialisé** : L'examen par IRM **peut être indiqué** en deuxième intention, dans certains cas, si le diagnostic demeure équivoque.

*Examen spécialisé : examen généralement demandé par un spécialiste ou effectué après en avoir discuté avec un radiologiste.

M. Céphalée associée à l'activité physique ou à la toux – chez l'adulte

Situation clinique	Recommandations
Céphalée associée à l'effort, à la toux, à la manœuvre de Valsalva ou à l'activité sexuelle	**M1** Une céphalée soudaine et intense déclenchée par l'effort physique pourrait être causée par une hémorragie intracrânienne (voir la section C). *Examen spécialisé** : En cas de céphalée non abrupte et récurrente associée à la toux, à l'effort physique, à l'activité sexuelle ou à la manœuvre de Valsalva, l'examen par IRM **peut être indiqué** pour investiguer les possibles causes secondaires.

*Examen spécialisé : examen généralement demandé par un spécialiste ou effectué après en avoir discuté avec un radiologiste.

N. Céphalée associée à des douleurs de la région faciale – chez l'adulte

Situation clinique	Recommandations
Céphalée ressentie dans la région orbitaire ou périorbitaire	**N1** Une céphalée associée à une douleur orbitaire ou périorbitaire n'est généralement **pas, en soi, une indication** de recours à l'imagerie. *Examen spécialisé** : Lorsque la présence d'une lésion (infectieuse, inflammatoire, vasculaire, néoplasique, etc.) dans la région orbitaire ou périorbitaire est fortement suspectée, elle **peut être une indication** de recours à la TDM ou à l'IRM (avec et sans agent de contraste), selon la nature de la lésion investiguée.
Céphalée d'origine ondotogène	**N2** Une céphalée associée à une douleur ondotogène n'est généralement **pas, en soi, une indication** de recours à l'imagerie. En cas de forte suspicion de complication, par exemple un abcès ou l'ostéomyélite, un examen par TDM **peut être indiqué.**
Céphalée trigémino-vasculaire - Douleur unilatérale - Symptômes autonomiques ipsilatéraux de la région du nerf trijumeau (ex. : ptôse, myosis, rougeur, rhinorrhée et larmoiement)	**N3** *Examen spécialisé** : L'examen par IRM **peut être indiqué** pour investiguer des causes secondaires rares de la douleur latéralisée dans la région du nerf trijumeau, y compris l'algie vasculaire de la face, l'hémicrânie paroxystique ou la névralgie du trijumeau.
Céphalée d'origine rhinogène	**N4** Une céphalée d'origine rhinogène n'est généralement **pas une indication** d'avoir recours à un examen d'imagerie (par IRM, par TDM ou radiographie); le diagnostic de la sinusite typique se fait principalement par l'anamnèse et l'examen endoscopique. *Examen spécialisé** : L'examen par TDM de la tête et des sinus **peut être indiqué** dans des cas rares où l'empyème sous-dural ou une autre complication intracrânienne de la sinusite est suspectée, par exemple chez un patient atteint d'immunodéficience ou en présence de symptômes récurrents et réfractaires aux traitements.

*Examen spécialisé : examen généralement demandé par un spécialiste ou effectué après en avoir discuté avec un radiologiste.

O. Céphalée primaire, sans signe neurologique ni signal d'alerte – chez l'enfant

Situation clinique	Recommandations
Céphalée primaire – sans signe neurologique ni signal d'alerte **Migraine, avec ou sans aura** - Céphalée récurrente d'une durée de 4 à 72 heures - Intensité modérée à forte - Aggravée par les activités physiques de routine - Nausées et/ou vomissements, photophobie et phonophobie **Céphalée de tension** - Épisodes plus ou moins fréquents de céphalée généralement bilatérale - Intensité légère à modérée - Photophobie ou phonophobie ou nausées légères	**O1** Dans les cas de céphalée sans anomalie ni signal d'alerte (voir les indications ci-dessous), ayant des caractéristiques de céphalée primaire, par exemple la migraine ou la céphalée de tension, il n'est **pas recommandé** d'effectuer un examen par imagerie (IRM, TDM ou radiographie). Pour guider le jugement clinique, l'examen physique et neurologique ainsi que l'anamnèse doivent toujours précéder le recours à l'imagerie pour détecter des signaux d'alerte ou des facteurs de risque (énumérés ci-dessous) pouvant mener à suspecter une cause secondaire, dont le diagnostic influencera la prise en charge. Considérant le risque non négligeable de révéler une anomalie accessoire, sans corrélation avec la symptomatologie clinique (par exemple, des fortuitomes), l'examen par imagerie n'est pas indiqué dans le seul but de rassurer un patient ou ses parents.

P. Céphalée atypique accompagnée de signaux d'alerte – chez l'enfant

Situation clinique	Recommandations
Céphalée chronique ou récurrente atypique - Changement ou progression significative dans le profil d'une céphalée chronique - Céphalée accompagnée de torticolis progressif - Déficit de coordination ou trouble de la marche - Absence d'antécédent familial de migraine - Début récent (moins de 6 mois) et ne répondant pas à la médication - Antécédent familial prédisposant à une lésion du système nerveux central - Céphalée qui cause un éveil nocturne ou qui s'aggrave le matin	**P1** Dans le cas d'une céphalée atypique et indicative d'une pathologie sous-jacente, par exemple dans le cas d'un changement significatif dans le profil d'une céphalée chronique ou d'une céphalée intense réfractaire aux traitements, l'examen par TDM **peut être indiqué,** même en l'absence de signe neurologique. *Examen spécialisé* :* L'examen par IRM **peut être indiqué** en deuxième intention pour clarifier le diagnostic.

*Examen spécialisé : examen généralement demandé par un spécialiste ou effectué après en avoir discuté avec un radiologiste.

Q. Céphalée associée à un traumatisme ou à une blessure à la tête – chez l'enfant

Situation clinique	Recommandations
Céphalée post-traumatique aigüe - Qui s'intensifie en fréquence, en durée ou en gravité - Accompagnée de signes neurologiques ou de vomissements	**Q1** Dans les cas d'une céphalée progressive qui débute dans les 12 à 24 heures suivant une blessure fermée à la tête et qui est accompagnée de signes neurologiques ou de vomissements, l'examen par TDM **est indiqué**. L'application de règles de décisions cliniques validées pour l'imagerie post-traumatique en pédiatrie, par exemple celles du Canadian Assessment of Tomography for Childhood Head injury (CATCH) ou du Pediatric Head Injury/Trauma Algorithm (PECARN) devrait également être considérée dans les cas qui répondent aux critères d'inclusion de ces règles (voir l'algorithme décisionnel de l'INESSS pour les traumatismes crâniens).
	Q2 *Examen spécialisé** : Dans certains cas, l'examen par IRM avec ARM ou l'examen par TDM avec ATDM **peuvent être indiqués** en cas d'anomalie artérielle post-traumatique suspectée (rare chez l'enfant).
Céphalée post-traumatique persistante (plus de 2 semaines)	**Q3** Une céphalée apparaissant plus de deux semaines après un traumatisme **n'est pas, en soi, une indication** de recours à l'imagerie. *Examen spécialisé** : En cas de symptômes persistants accompagnés de signes neurologiques, l'examen par IRM **peut être indiqué** pour l'investigation d'un syndrome post-commotionnel.

*Examen spécialisé : examen généralement demandé par un spécialiste ou effectué après en avoir discuté avec un radiologiste.

R. Céphalée attribuable à une infection – chez l'enfant

Situation clinique	Recommandations
Céphalée accompagnée de signes d'infection intracrânienne - Fièvre - Altération de l'état mental ou du niveau de conscience - Raideur nucale - Vomissements - Photophobie	**R1** Dans le cas d'une céphalée accompagnée de signes de méningite (raideur nucale, niveau de conscience altéré) et d'hypertension intracrânienne, l'examen par TDM **est indiqué** d'urgence pour détecter un effet de masse potentiel qui serait une contre-indication de ponction lombaire. Cependant, l'indication de recours à l'imagerie ne devrait jamais retarder d'autres tests, dont les hémocultures, ni le début du traitement.
	R2 Dans le cas où une infection intracrânienne autre que la méningite, un abcès ou une autre complication grave d'une infection systémique ou rhinogène est suspecté, l'examen par TDM **est indiqué** en première intention. *Examen spécialisé** : L'examen par IRM avec contraste **peut être indiqué** en première intention (en fonction de la disponibilité), ou en deuxième intention pour clarifier la nature des complications intracrâniennes de l'infection.

*Examen spécialisé : examen généralement demandé par un spécialiste ou effectué après en avoir discuté avec un radiologiste.

S. Céphalée en présence de signes neurologiques ou d'hypertension intracrânienne – chez l'enfant

Situation clinique	Recommandations
Nouvelle céphalée accompagnée de déficit neurologique et/ou d'hypertension intracrânienne - Anomalie des réflexes ou de la démarche - Altération sensorielle - Troubles des nerfs crâniens	**S1** Lorsque l'examen neurologique révèle un déficit neurologique focal ou de l'hypertension intracrânienne, notamment en présence d'un œdème papillaire (« papillœdème »), l'examen par TDM **est indiqué** en première intention pour détecter une lésion expansive potentielle. *Examen spécialisé** : L'examen par IRM avec contraste **peut être indiqué** en première intention (en fonction de la disponibilité) ou au besoin, en deuxième intention, pour clarifier le diagnostic.
	S2 *Examen spécialisé** : Dans les cas d'hypertension idiopathique, l'examen par IRM avec PRM (IRM du système veineux) **peut être indiqué** pour détecter une anomalie veineuse potentielle.

*Examen spécialisé : examen généralement demandé par un spécialiste ou effectué après en avoir discuté avec un radiologiste.

T. Céphalée aigüe, soudaine et intense – chez l'enfant

Situation clinique	Recommandations
Apparition soudaine d'une céphalée intense – paroxysme en moins d'une heure – HSA ou autre AVC suspectée - Douleur et raideur au cou - Perte de conscience - Apparition en coup de tonnerre - Déclenchement de la céphalée lors de l'effort physique - Flexion du cou limitée - Altération générale de l'état de conscience ou de la condition physique	**T1** Bien que l'hémorragie intracrânienne soit très rare chez l'enfant, lorsque ce problème est suspecté (particulièrement en cas de céphalée d'apparition soudaine et d'antécédent familial d'anévrisme ou d'autre malformation artérioveineuse), le recours à l'examen par TDM d'urgence **est indiqué**. *Examen spécialisé** : L'examen par IRM **peut être indiqué** pour réaliser une évaluation secondaire en cas de résultats équivoques à l'examen par TDM.
	T2 À la suite d'un examen par TDM en première intention qui confirme une HSA, le transfert en centre spécialisé devrait être considéré; l'ARM ou l'ATDM **sont indiquées** pour détecter et localiser un anévrisme potentiel ou une autre malformation vasculaire.
	T3 *Examen spécialisé** : En présence d'un résultat d'imagerie s'avérant équivoque, ou si l'intervention chirurgicale endovasculaire est considérée, l'angiographie cérébrale **peut être indiquée**.
Apparition soudaine ou progression rapide d'une céphalée – thrombose veineuse cérébrale suspectée - Convulsions focales - Déficit neurologique focal, accompagné ou non d'œdème papillaire (ex. : déficit moteur ou sensoriel, aphasie, paralysie de nerfs crâniens, cécité corticale) - Déshydratation - État fébrile	**T4** Dans les cas où une thrombose veineuse cérébrale est suspectée, par exemple dans les populations où le risque de thrombose est élevé, y compris les enfants qui présentent une infection de la mastoïde, ou lorsque le résultat de l'examen par TDM en première intention n'a pas permis de détecter une hémorragie intracrânienne après l'apparition soudaine d'une céphalée intense, l'examen par IRM avec RM **est indiqué**. L'examen par TDM avec PTDM (TDM du système veineux) **peut être indiqué** si l'examen par IRM est contre-indiqué ou n'est pas disponible assez rapidement, selon le degré d'urgence.

Situation clinique	Recommandations
Apparition soudaine d'une céphalée unilatérale intense – suspicion de dissection artérielle - Syndrome de Horner - Symptômes neurologiques (ex. : pupille contractée, paupière faible et tombante, paralysie des nerfs crâniens, syndrome médullaire latéral, faiblesse d'un bras) - Acouphènes pulsatiles - Accident ischémique transitoire (AIT)	**T5** Lorsqu'une dissection des artères carotides ou cervicales (très rare chez l'enfant) est suspectée, notamment en présence du syndrome de Horner ipsilatéral à la céphalée, l'examen par TDM avec ATDM de la tête et du cou **est indiqué.** *Examen spécialisé** : Dans certains cas, l'examen par IRM avec ARM **peut être indiqué** en première intention dans les situations qui ne sont pas urgentes (absence de déficit neurologique) ou en deuxième intention pour confirmer le diagnostic de dissection artérielle.

*Examen spécialisé : examen généralement demandé par un spécialiste ou effectué après en avoir discuté avec un radiologiste.

U. Autres situations cliniques – chez l'enfant

Situation clinique	Recommandations
Céphalée chez un patient atteint d'anémie à hématies falciformes - Antécédent d'AVC ou d'un autre trouble vasculaire - Taux élevé de plaquettes	**U1** Dans le cas d'une nouvelle céphalée chez un patient atteint d'anémie à hématies falciformes, l'examen par IRM **est indiqué** pour investiguer une complication vasculaire potentielle. L'examen par TDM **peut être indiqué** si l'examen par IRM est contre-indiqué ou n'est pas disponible assez rapidement, selon le degré d'urgence.
Céphalée associée à une malformation de Chiari de type I - Céphalée déclenchée par la manœuvre de Valsalva - Présence de paralysie des cordes vocales ou de scoliose	**U2** Dans le cas d'une céphalée accompagnée de signes indicateurs de la malformation de Chiari de type I, l'examen par IRM **est indiqué** en première intention.

SIGLES ET ABRÉVIATIONS

ACR	American College of Radiology
ANS	angiographie numérique avec soustraction
ARM	angiographie par résonance magnétique
ATDM	angiographie par tomodensitométrie
AVC	accident vasculaire cérébral
CAR	Canadian Association of Radiologists
CATCH	Canadian Assessment of Tomography for Childhood Head injury
DIP	Diagnostic Imaging Pathways
EEG	électroencéphalographie
FDG-TEP	fluorodésoxyglucose utilisé en tomographie par émission de positrons
FLAIR	*fluid-attenuated inversion recovery*
GRE	*gradient echo*
ICSI	Institute for Clinical Systems Improvement (États-Unis)
IHS	International Headache Society
INESSS	Institut national d'excellence en santé et en services sociaux
IRM	imagerie par résonance magnétique
NICE	National Institute for Health and Care Excellence (Royaume-Uni)
PECARN	Pediatric Emergency Care Applied Research Network (États-Unis)
RCR	Royal College of Radiologists (Royaume-Uni)
PRM	phlébographie par résonance magnétique (IRM du système veineux)
PTDM	phlébographie par tomodensitométrie (TDM du système veineux)
SFR	Société Française de Radiologie
SNC	système nerveux central
SVCR	syndrome de vasoconstriction réversible
SWI	*susceptibility-weighted imaging*
TDM	tomodensitométrie
TEMP	tomographie par émission monophotonique
TEP	tomographie par émission de positrons
TOP	Toward Optimized Practice (Alberta, Canada)

GLOSSAIRE

Guide de pratique clinique

Guide élaboré par une méthode systématique pour aider les praticiens et les patients à prendre des décisions concernant les soins de santé appropriés[1].

Littérature grise

Documents publiés pour un public restreint, en dehors des grands circuits de distribution, et difficilement repérables dans les bases de données courantes, tels que des présentations à des congrès, des évaluations de technologies de la santé réalisées par des hôpitaux, certains documents gouvernementaux, etc.[1]

Méta-analyse

Méthode statistique consistant à combiner de façon systématique les résultats de différentes études afin d'obtenir une estimation quantitative de l'effet global d'une intervention ou d'une variable particulière[1].

Portée diagnostique

Mesure de l'utilité des résultats d'un test pour établir un diagnostic[1].

Qualité méthodologique

Valeur accordée à une étude selon que sa planification et sa conduite ont permis ou non d'éviter les biais[1].

Qualité de la preuve

Degré auquel le plan de recherche et la réalisation de l'étude sur laquelle repose la preuve ont permis d'obtenir des résultats valides[1].

Revue narrative

Synthèse d'études originales qui n'ont pas été répertoriées ou analysées de façon systématique, c'est-à-dire standardisée et objective[1].

Revue systématique

Forme de recension structurée des publications portant sur une question formulée de façon à ce qu'on puisse y répondre en analysant les articles qui s'y rapportent[1].

---

[1] Glossaire en ETS [site Web], accessible en ligne à : http://htaglossary.net/Liste+de+tous+les+termes.

MISE EN CONTEXTE

Les techniques d'imagerie diagnostique avancées telles que l'imagerie par résonance magnétique (IRM) et la tomodensitométrie (TDM) jouent un rôle prépondérant dans la médecine moderne. Elles occupent une place importante dans le système de santé et ont un effet significatif sur l'accès à plusieurs types de services et de consultations spécialisées. Le Québec, comme la vaste majorité des provinces et pays comparables, fait face à des délais importants d'accès à l'imagerie, particulièrement l'IRM [Barua et Jacques, 2018]. En plus des conséquences potentielles sur la santé et sur la qualité de vie des patients, les répercussions économiques causées par les délais d'attente peuvent être importantes. En contrepartie, la question de la réalisation d'examens qui ne sont peut-être pas justifiés est fréquemment soulevée. Certains estiment qu'au Canada, la surutilisation représente de 10 % à 20 % des examens d'imagerie réalisés, ce qui impose une charge considérable au réseau de la santé [Emery *et al.*, 2013; Morrison, 2013]. Finalement, les examens d'imagerie inappropriés (particulièrement ceux par IRM) sont susceptibles de révéler des anomalies accessoires, sans corrélation avec les symptômes cliniques présentés (découvertes fortuites, notamment des fortuitomes) [Morris *et al.*, 2009]. La découverte d'une telle anomalie (bien qu'elle soit généralement bénigne) entraîne un suivi spécialisé, et contribue donc aux problèmes d'utilisation excessive et d'allongement des délais d'attente, en plus de potentiellement générer beaucoup d'anxiété chez les patients concernés.

Souhaitant améliorer l'accès à l'imagerie et la pertinence des examens diagnostiques, le ministère de la Santé et des Services sociaux (MSSS) a confié à l'Institut national d'excellence en santé et en services sociaux (INESSS) le mandat de produire un avis comportant des recommandations pour des situations cliniques où le recours à l'imagerie diagnostique est fréquent et onéreux et dont la pertinence des indications gagnerait à être clarifiée.

L'utilisation de l'imagerie lors du diagnostic d'une céphalée a été désignée parmi les situations prioritaires qui pourraient bénéficier d'une optimisation de la pertinence clinique.

Problématique

La céphalée est un des troubles du système nerveux les plus communs pouvant grandement affecter la qualité de vie des personnes qui en sont atteintes [Steiner *et al.*, 2013]. Communément appelées « maux de tête », les céphalées se divisent en deux catégories : primaires et secondaires. Les céphalées primaires, qui ne sont pas attribuables à un autre trouble ou à une lésion, incluent les céphalées de tension, les migraines et les céphalées de Horton (voir l'annexe G). Les céphalées secondaires sont associées à une cause sous-jacente spécifique, telle que l'hypertension intracrânienne, un traumatisme, une infection ou une tumeur [Ifediora, 2018]. Bien qu'elles soient relativement rares, les céphalées secondaires ont des causes multiples et se manifestent de façons très variées, ce qui rend le diagnostic parfois difficile.

La céphalée est une des raisons principales de consultation auprès des médecins de famille et des neurologues [Latinovic *et al.*, 2006]. En première ligne, environ 90 % des cas de consultation en raison d'une céphalée concernent une céphalée primaire, et 10 %, une céphalée secondaire. En général, les céphalées sont diagnostiquées par l'examen clinique et l'anamnèse et le recours à l'imagerie ou aux tests de laboratoire est limité [ICSI, 2013]. Un examen physique et neurologique permet de détecter la majorité des signes et des symptômes pouvant indiquer une céphalée secondaire. Cette approche par signal d'alerte est axée sur la maximisation de la sensibilité (réduction au minimum des résultats faux négatifs); c'est-à-dire que la presque totalité des patients avec une pathologie secondaire détectable par imagerie, et dont le diagnostic va influencer la prise en charge, vont présenter un ou plusieurs signaux d'alerte. À l'inverse, un grand nombre de patients n'auront aucune pathologie secondaire détectable, même en présence d'un signal d'alerte.

Objectifs et livrables

Le présent document vise à soutenir les cliniciens, particulièrement en première ligne, dans la décision de recourir ou non à l'imagerie diagnostique pour évaluer les patients qui souffrent de céphalée (adultes et enfants). À partir des meilleures preuves scientifiques et le consensus d'experts réunis, des recommandations ont été élaborées, accompagnées d'outils d'aide à la décision clinique. Les aspects relatifs au traitement ou au suivi clinique n'ont pas été abordés.

1. MÉTHODES

L'INESSS utilise une démarche systématique et uniformisée pour produire des recommandations fondées sur les meilleures preuves scientifiques disponibles, le consensus d'experts et l'implication de diverses parties prenantes.

Dans la réalisation du présent projet, cette démarche a inclus les étapes suivantes :

1) Rédaction de l'argumentaire scientifique à partir d'une analyse critique de la littérature et proposition de recommandations réalisées par l'équipe de projet de l'INESSS
2) Validation scientifique de la littérature retenue et de la pertinence des recommandations par un groupe d'experts en comité consultatif
3) Appel à commentaires auprès de parties prenantes et d'experts représentant diverses spécialités médicales
4) Finalisation de l'avis et des recommandations

Des mises à jour périodiques des recommandations sont également prévues, lorsque celles-ci seront justifiées et requises.

1.1. Revue de la littérature

Le processus de recherche de l'INESSS est transparent, reproductible et réalisé de manière systématique pour rapporter la médecine fondée sur des données probantes (*evidence-based medicine*).

Une recherche systématique de la littérature a été effectuée pour repérer, puis évaluer, trois types de documents : 1) des guides de pratique en radiologie, 2) des guides de pratique clinique (GPC) s'appuyant sur une revue systématique avec un consensus d'experts et une évaluation de la preuve, et 3) des revues systématiques (RS) avec ou sans méta-analyse et limitées aux sujets humains.

1.1.1. Revue de la littérature scientifique

Les bases de données médicales PubMed (MEDLINE), Embase et Cochrane Library ont été utilisées pour effectuer la recherche de littérature scientifique. Une série de mots clés et de mots-sujets en médecine ou MeSH (acronyme de l'anglais *medical subject heading*) a été déterminée. La sélection des mots clés a été réalisée en utilisant une classe associée à chacun des éléments importants de la recherche, à l'aide de l'outil PICOS (acronyme de l'anglais *population, intervention, comparison, outcome, study design or setting*) [Pai *et al.*, 2004].

Un spécialiste en information scientifique (bibliothécaire) attitré au projet a réalisé et documenté le processus de recherche de la littérature. Les bibliographies des publications retenues ont aussi été consultées pour repérer d'autres études pertinentes. La stratégie de recherche complète est décrite dans l'annexe A.

1.1.2. Revue de la littérature grise

La recherche de littérature grise[2] a été effectuée en fonction de la problématique générale (pertinence du recours à l'imagerie) ainsi que de la problématique de santé spécifique (céphalée). Les sites des associations professionnelles des spécialistes en imagerie ont été consultés pour repérer les guides d'imagerie médicale (ou guides de pratique en radiologie). Les sites d'associations médicales professionnelles canadiennes et de pays dont la situation socioéconomique est similaire à celle du Canada (ex. : États-Unis, Australie, Royaume-Uni et autres pays européens) ont aussi été explorés pour repérer les GPC pertinents et en extraire des recommandations au regard de l'utilisation de l'imagerie. Les sites américain et canadien Choosing Wisely ont également été consultés. Les moteurs de recherche Google et Google Scholar ont également été utilisés pour repérer toute autre publication jugée pertinente. L'ensemble de la stratégie de recherche de littérature grise est décrite dans l'annexe A.

1.1.3. Sélection de la littérature

Seuls les guides de pratique et les RS publiés de 2013 à 2018 ont été retenus (sauf exception). Les études primaires n'ont pas été examinées, à moins de données conflictuelles ou d'un manque de preuve. Les critères généraux d'inclusion et d'exclusion des documents sont présentés dans l'annexe B. Toutes les citations provenant de la littérature scientifique ont été présélectionnées indépendamment par deux examinateurs (professionnels scientifiques). Les résumés et les citations retenues ont été sélectionnés en vue d'une évaluation indépendante de l'article complet par les deux réviseurs. Les désaccords ont été réglés par discussion et l'avis d'une tierce-partie (coordonnateur), lorsque cela était jugé nécessaire. Le processus de sélection des études et des guides de pratique sous forme de diagramme de flux est présenté à l'annexe C. Les raisons d'exclusion des études non retenues sont documentées dans l'annexe E.

1.2 Évaluation de la qualité des documents

La qualité de l'information issue de la littérature a été évaluée de manière indépendante par deux examinateurs. La qualité des GPC et des guides de pratique en radiologie (à l'exception de celui du CAR, dont la méthodologie n'est pas présentée en détail) a été évaluée à l'aide de l'outil AGREE II (acronyme de l'anglais Appraisal of Guidelines for Research and Evaluation II) [Brouwers *et al.*, 2010] (voir l'annexe F). La qualité des guides de pratique en radiologie retenus avait été évaluée lors de travaux précédents de l'INESSS [2017]. Les résultats de l'évaluation de la qualité des GPC sont aussi présentés dans l'annexe F. La qualité des RS et des méta-analyses a été évaluée à l'aide de l'outil R-AMSTAR [Kung *et al.*, 2010] (voir l'annexe D). Des grilles uniformisées ont été

[2] La littérature grise comprend les études de nature scientifique qui ne sont pas publiées dans des revues ayant un comité de lecture. Elle comprend notamment les rapports d'organismes gouvernementaux ou d'institutions d'enseignement, les sites Web de sociétés savantes, les comptes rendus de conférence, les mémoires de maîtrise et les thèses de doctorat ou les documents provenant de l'industrie.

utilisées pour réaliser la double vérification, et la moyenne des deux évaluations est rapportée.

1.3 Élaboration et validation des recommandations

Les données issues de la littérature retenue ont été rapportées de manière narrative, accompagnées de tableaux. L'avis ainsi que les recommandations ont été élaborés par l'équipe de projet, puis évalués par le comité consultatif en vue d'obtenir leurs commentaires et d'en valider l'acceptabilité professionnelle. Brièvement, l'avis et les recommandations préliminaires ont été soumis aux experts en deux étapes de consultation : une première étape de rencontre en présentiel et par visioconférence (un groupe de pratique pédiatrique et un groupe de pratique chez l'adulte; les membres avaient préalablement reçu l'avis et les recommandations proposées pour qu'ils puissent commenter et évaluer les recommandations au préalable), puis une deuxième étape d'évaluation individuelle, par voie électronique, des documents révisés.

Ensuite, les indications cliniques recommandées ont été soumises à une validation par un groupe plus élargi de cliniciens québécois désignés par leur association professionnelle respective, à l'aide d'un questionnaire en ligne. Au total, 34 cliniciens de diverses spécialités médicales (8 neurologues, 5 radiologistes, 6 omnipraticiens, 6 urgentologues, 5 internistes, 3 pédiatres urgentologues et 1 neurochirurgien) ont répondu au sondage.

1.4 Rétroaction et mise à jour

Des mises à jour régulières des recommandations sont nécessaires pour assurer l'adhésion à long terme aux lignes directrices. Une évaluation sera réalisée périodiquement pour déterminer la pertinence d'une mise à jour partielle ou entière des recommandations, pour s'assurer de leur pertinence et de leur validité [Becker *et al.*, 2014].

2. RÉSULTATS

2.1. Description des documents repérés

La recherche de littérature a permis de repérer des guides de pratique en radiologie. Les cinq guides qui ont été retenus sont présentés dans le tableau ci-dessous.

Nom	Pays	Sections consultées	Référence	Score AGREE II (sur 100)
American College of Radiology (ACR)	États-Unis	ACR Appropriateness Criteria®: Headache Headache – Child	[ACR, 2017; ACR, 2013]	71
Association canadienne des radiologistes (CAR)*	Canada	Lignes directrices relatives aux demandes d'examen en radiologie Section A : Système nerveux central Section L : Section relative à la pédiatrie	[CAR, 2012b] [CAR, 2012a]	s. o.
Diagnostic Imaging Pathways (DIP)	Australie	Headache (Adult) Headache (Thunderclap) Paediatrics, Headache Paediatrics, Headache (Recurrent)	[DIP, 2018] [DIP, 2014b] [DIP, 2014a] [DIP, 2017]	77
Royal College of Radiologists (RCR)	Royaume-Uni	iRefer Guidelines: Making the best use of clinical radiology Version 8.0.1 Headache: sudden onset, severe; suspected subarachnoid haemorrhage (SAH) Headache: chronic Headache in children	[RCR, 2018]	69
Société Française de Radiologie (SFR)	France	Guide du bon usage des examens d'imagerie médicale Céphalées aigües brutales Céphalées chroniques atypiques Céphalées progressives inhabituelles Céphalées (chez l'enfant)	[SFR, 2013]	65

* Bien que sa publication date de plus de 5 ans, ce guide a été retenu en raison de son applicabilité aux contextes québécois et canadien.

Une description détaillée de chacun de ces guides est présentée au tableau D-1 de l'annexe D. Pour s'appuyer sur les données probantes les plus récentes, les GPC et les RS ont également été examinés. Au total, 3 GPC [TOP, 2016; NICE, 2015; ICSI, 2013] et 29 RS qui répondent aux critères de sélection ont été repérés. L'annexe D présente la liste et la description complète des références utilisées. L'évaluation de la qualité des RS et méta-analyses a révélé que seulement 3 des 29 études étaient de bonne qualité (score R-AMSTAR supérieur à 30) et près de la moitié étaient de faible qualité (score R-AMSTAR inférieur à 22).

Les prochaines sections font la synthèse des recommandations repérées dans les documents retenus et issues des discussions avec le comité d'experts.

2.2. Céphalée chez l'adulte

La première étape dans l'évaluation d'un patient souffrant de céphalée consiste à déterminer si la céphalée est d'ordre primaire ou secondaire [Holle et Obermann, 2013], selon les critères établis par le consensus d'experts internationaux de l'International Headache Society (IHS) [IHS, 2018]. Bien que la majorité des céphalées soit d'ordre primaire, cette distinction est importante parce que certaines atteintes sous-jacentes aux céphalées secondaires peuvent mettre la vie du patient en danger.

L'évaluation se fait d'abord par un examen clinique. Celui-ci doit comprendre un historique détaillé de l'apparition et de la progression de la céphalée ainsi que les examens physiques et neurologiques ciblés [ICSI, 2013]. L'anamnèse et l'examen neurologique permettent généralement de détecter les signes anormaux, indicateurs d'une céphalée secondaire [ICSI, 2013], des signaux d'alerte qui sont des indications d'orienter le patient vers un spécialiste ou d'avoir recours à un examen par imagerie.

Le consensus d'experts Choosing Wisely de l'American Headache Society [Loder *et al.*, 2013] recommande globalement de privilégier l'IRM plutôt que la TDM pour l'investigation de problèmes qui ne sont pas urgents. L'IRM est potentiellement plus sensible pour détecter les lésions cérébrales ou l'hypertension intracrânienne tout en évitant l'exposition au rayonnement ionisant. Cette modalité n'est toutefois pas toujours accessible, requiert une expertise particulière pour interpréter les images et implique une durée d'examen plus longue que la TDM, ce qui peut représenter un obstacle important en contexte clinique. Puisque peu de données probantes sont disponibles pour comparer directement la portée diagnostique de la TDM et de l'IRM, le choix de la modalité repose en grande partie sur ces éléments contextuels.

2.2.1. Céphalée primaire, sans signe neurologique ni signal d'alerte

Les céphalées primaires sont celles qui ne sont pas attribuables à une atteinte sous-jacente détectable. Les migraines, dont la prévalence varie de 14 % à 16 %, et les céphalées de tension, dont la prévalence varie de 46 % à 78 %, sont les céphalées primaires les plus communes, alors que l'algie vasculaire de la face, aussi appelée céphalée de Horton ou céphalée en grappe (*cluster headache*), et les autres céphalées

du nerf trijumeau sont beaucoup moins fréquentes (moins de 30 cas pour 100 000 individus, par année) [Delémont *et al.*, 2010].

2.2.1.1. Synthèse des guides de pratique en radiologie

Dans trois des cinq guides de pratique en radiologie, les auteurs mentionnent explicitement que l'imagerie n'est pas nécessaire pour évaluer la plupart des patients qui consultent en raison d'une céphalée si l'examen neurologique est normal et si le patient ne présente aucun autre signe anormal [RCR, 2018; ACR, 2013; CAR, 2012b]. La portée diagnostique de l'imagerie dans ces cas est généralement très faible.

Tableau 1 Synthèse des guides de pratique en radiologie sur la céphalée primaire, sans signe neurologique ni signal d'alerte

		ACR 2013	DIP 2018	SFR 2013	RCR 2018	CAR 2012
Indication clinique						
Céphalée primaire – sans signe neurologique ni signal d'alerte	1re intention	Recours à l'imagerie non indiqué	-	-	Recours à l'imagerie non indiqué	Recours à l'imagerie non indiqué

2.2.1.2. Synthèse des guides de pratique clinique

Le GPC de Toward Optimized Practice (TOP) du ministère de la Santé de l'Alberta, celui du National Institute for Health and Care Excellence (NICE) du Royaume-Uni et celui de l'Institute for Clinical Systems Improvement (ICSI) des États-Unis, tout comme le consensus d'experts de l'organisation Choosing Wisely au Canada et aux États-Unis [Canadian Headache Society, 2017; TOP, 2016; NICE, 2015; ICSI, 2013; Loder *et al.*, 2013] émettent la même recommandation que les guides de pratique en radiologie retenus. Les guides du TOP et du NICE déconseillent également le recours à l'imagerie dans le seul but de rassurer un patient qui souffre de céphalée sans présenter de signe anormal [TOP, 2016; NICE, 2015]. En effet, étant donné la forte possibilité de révéler des anomalies accessoires sans portée clinique significative, dites fortuites, l'examen d'imagerie en cas de céphalée primaire pourrait mener le patient vers d'autres examens auxquels il n'est pas nécessaire d'avoir recours et générer de l'anxiété. Ainsi, il est plutôt conseillé de fournir au patient des explications claires sur la nature du diagnostic.

Par ailleurs, le guide TOP mentionne que la radiographie des sinus et de la colonne vertébrale n'est pas indiquée dans l'évaluation de routine de patients qui présentent une céphalée [TOP, 2016].

2.2.1.3. Synthèse des revues systématiques

Une RS (de faible qualité) portant sur le diagnostic de migraines a été repérée [Minen *et al.*, 2014] (voir le tableau D-2 à l'annexe D). Celle-ci abonde dans le même sens que les guides de pratique en radiologie, c'est-à-dire qu'elle recommande l'examen d'imagerie seulement pour diagnostiquer les céphalées secondaires et déconseille le recours à l'imagerie en l'absence de signal d'alerte.

2.2.1.4. Délibérations des experts

Certains experts soulignent l'importance de bien définir la céphalée primaire parce que celle-ci est plutôt considérée comme un diagnostic d'exclusion en l'absence d'un signal

d'alerte. Les experts suggèrent de se référer aux définitions et aux critères de guides spécialisés, dont le guide *International Classification of Headache Disorders*, pour souligner les caractéristiques typiques des céphalées primaires. Tous les experts consultés sont d'accord avec la recommandation initiale présentée, qui consiste à ne pas recourir à un examen d'imagerie dans les cas de céphalée primaire en l'absence de signal d'alerte.

2.2.2. Céphalée qui s'intensifie ou change de manière significative

L'historique détaillé de l'apparition de la céphalée lors de l'examen clinique chez un patient qui consulte en raison d'une céphalée permet de déterminer le caractère nouveau d'une céphalée ou un changement dans son tableau clinique. Il peut s'agir de la céphalée d'un migraineux qui change de manière significative, d'une céphalée chronique avec des caractéristiques atypiques (ex. : migraine avec aura atypique[3]) ou d'une céphalée qui s'aggrave au fil de plusieurs semaines ou de plusieurs mois. Ces céphalées peuvent être indicatrices d'une tumeur ou d'une hydrocéphalie [ICSI, 2013]. Une céphalée qui progresse plus rapidement peut être causée par un hématome sous-dural, une infection intracrânienne ou une hémorragie sous-arachnoïdienne (HSA).

2.2.2.1. Synthèse des guides de pratique en radiologie

En cas de céphalée intense, progressive ou particulièrement atypique, la majorité des guides recommandent le recours à l'IRM (ou à la TDM en cas de contre-indication de l'IRM) [RCR, 2018; ACR, 2013; SFR, 2013; CAR, 2012b]. L'ACR précise que lorsqu'une néoplasie ou une tumeur est suspectée, l'IRM (avec et sans contraste) constitue la modalité de choix. Le DIP recommande la TDM comme modalité de choix en première intention [DIP, 2018].

La SFR recommande la combinaison d'IRM et d'angiographie par résonance magnétique (ARM) dans les cas de céphalée progressive [SFR, 2013]. Elle est la seule à inclure la céphalée chronique avec aura dans sa définition de céphalées atypiques. Les autres guides n'en font pas mention ou ne désignent pas l'aura comme une indication de recours à l'imagerie.

[3] L'aura typique est reconnaissable par des signes précédant la migraine, y compris des symptômes visuels, sensoriels ou moteurs et des troubles du langage, mais sans faiblesse musculaire. Ces symptômes se manifestent graduellement, ne durent pas plus d'une heure et sont complètement réversibles [IHS, 2018].

Tableau 2 Synthèse des guides de pratique en radiologie sur la céphalée qui s'intensifie ou change de manière significative

		ACR 2013	DIP 2018	SFR 2013	RCR 2018	CAR 2012
Indication clinique						
Céphalée progressive ou inhabituelle chez un migraineux	1re intention	IRM avec et sans contraste [8] (modalité de choix) TDM avec et sans contraste [5] (si l'IRM est contre-indiquée)	TDM Consultation avec un neurologue (si le résultat de l'examen par TDM est négatif et la céphalée persiste)	Céphalée progressive : IRM [A] ARM [A] Céphalée chronique atypique : IRM – Dans des cas précis [B] TDM – Dans des cas précis [B]	IRM – Dans des cas précis [B] TDM – Dans des cas précis [B]	IRM – Dans des cas précis [C] TDM – Dans des cas précis [B]

2.2.2.2. Synthèse des guides de pratique clinique

Dans les GPC, le caractère nouveau, progressif ou inhabituel d'une céphalée est reconnu comme une indication d'orienter un patient vers un spécialiste et/ou d'avoir recours à un examen d'imagerie [TOP, 2016; NICE, 2015; ICSI, 2013]. Le TOP mentionne qu'un cas de céphalée avec aura devrait être orienté vers un neurologue mais, contrairement à la SFR, il précise que l'aura doit être atypique, ce qui concorde davantage avec les recommandations des autres guides de pratique en radiologie.

2.2.2.3. Synthèse des revues systématiques

Une RS portant sur le diagnostic de migraine au service des urgences remet en question la pertinence d'avoir recours à l'imagerie lorsqu'un patient souffre d'une céphalée changeante [Minen *et al.*, 2014] (voir le tableau D-2 à l'annexe D). On y mentionne que plus de recherches sont nécessaires pour clarifier la pertinence du recours à l'imagerie, notamment pour évaluer les patients âgés de moins de 50 ans qui souffrent d'une nouvelle céphalée ou chez ceux qui souffrent d'une céphalée primaire chronique bien définie, mais qui consultent en raison d'une céphalée aigüe inhabituelle. La qualité de cette RS a toutefois été évaluée comme étant très faible.

2.2.2.4. Délibérations des experts

Les experts abondent dans le sens des guides et des RS quant à l'utilisation de l'imagerie pour diagnostiquer les causes d'une céphalée progressive ou inhabituelle chez un patient connu pour souffrir de céphalée primaire. L'IRM peut être utilisée dans les situations qui ne sont pas urgentes, mais les experts soutiennent que la TDM est suffisante pour détecter la majorité des lésions pouvant expliquer ces symptômes, et peut donc être utilisée en première intention. Les experts rappellent que le jugement clinique est un élément essentiel de l'investigation de la cause de ce type de céphalée.

2.2.3. Céphalée aigüe, soudaine et intense

La céphalée aigüe est définie comme une céphalée qui atteint son paroxysme en moins d'une heure. Elle inclut notamment la céphalée dite en coup de tonnerre (paroxysme

immédiat ou en quelques secondes), souvent décrite comme « le pire mal de tête de ma vie » par un patient ayant ou non un antécédent de céphalée. Ces céphalées peuvent être reliées à plusieurs lésions vasculaires sérieuses (ex. : HSA, dissection artérielle, thrombose veineuse), qui doivent être prises en charge de façon urgente. L'incidence annuelle de la céphalée en coup de tonnerre est estimée à 43 cas pour 100 000 individus; 75 % de ces cas sont attribuables à des céphalées primaires [Landtblom *et al.*, 2002]. Bien que 10 % des patients qui se présentent au service des urgences en raison d'une céphalée en coup de tonnerre obtiennent un diagnostic d'HSA [Kairys et Garg, 2018], un faux négatif en cas d'HSA peut mettre la vie du patient en danger.

La règle d'Ottawa visant le diagnostic d'HSA désigne la céphalée en coup de tonnerre ou une autre céphalée aigüe chez un patient âgé de plus de 40 ans, déclenchée par l'effort physique ou accompagnée de douleur ou de raideur du cou ou de perte de conscience confirmée par un témoin, comme étant des indicateurs d'une potentielle HSA. D'autres symptômes pouvant être liés à l'HSA ou à d'autres accidents vasculaires cérébraux (AVC) incluent la nausée ou les vomissements, l'hémiparésie, un symptôme neurologique, des convulsions et des acouphènes pulsatiles [Kairys et Garg, 2018]. Les antécédents médicaux du patient peuvent informer le clinicien sur le risque relatif que la céphalée soit causée par une HSA. Notamment, dans une vaste étude populationnelle incluant des patients ayant obtenu un diagnostic d'AVC, 14,4 % des hémorragies cérébrales étaient associées à l'usage d'amphétamine ou de cocaïne [Westover *et al.*, 2007]. De même, l'usage d'un anticoagulant fait augmenter le risque global d'AVC hémorragique par un facteur de 15 à 30 [Gaist *et al.*, 2013; Gonzalez-Perez *et al.*, 2013].

Une céphalée aigüe peut également être causée par un syndrome de vasoconstriction cérébrale réversible (SVCR). Le tableau clinique primaire de ce syndrome comprend un ou plusieurs épisodes de céphalée brutale, généralement bilatérale, accompagnée de nausée, de vomissements, de photophobie, de confusion et de vision trouble et qui dure de une à trois heures. Les épisodes sont récurrents durant une période de deux à trois semaines et sont souvent déclenchés par un effort physique intense ou soudain. Tout comme dans le cas de l'HSA, la consommation de drogues sympathomimétiques ou vasoactives sont des facteurs de risques importants de SVCR [Mehdi et Hajj-Ali, 2014; Ducros, 2012].

Une céphalée intense, soudaine et unilatérale peut être une manifestation de dissection artérielle, une cause possible d'AVC. Un antécédent médical du patient (manipulation ou trauma cervical récent) est un indicateur important de la dissection de ces vaisseaux, ainsi qu'un syndrome de Horner (myosis et ptôse) ipsilatéral à la céphalée, des signes et des symptômes tels qu'un profil de douleur non caractéristique d'un mal de tête habituel, des symptômes neurologiques, une paralysie des nerfs crâniens (particulièrement du nerf hypoglosse), une parésie des membres, le syndrome médullaire latéral, des acouphènes pulsatiles et un accident ischémique transitoire (AIT) [DIP, 2018]. L'incidence annuelle de dissections des artères carotides et vertébrales spontanées dans la population générale est de 2,5 à 3 et de 1 à 1,5 pour 100 000 individus respectivement [Lee *et al.*, 2006].

Finalement, la thrombose veineuse cérébrale est une atteinte rare (incidence annuelle estimée à 0,2 à 0,5 pour 100 000) pouvant aussi causer des céphalées intenses [Bousser et Ferro, 2007]. Bien que son tableau clinique soit très varié, le diagnostic de thrombose devrait être considéré en présence de céphalée aigüe et intense, de l'aggravation progressive d'une céphalée chronique intermittente, d'un nouveau mal de tête chronique accompagné de convulsions ou de déficit neurologique focal (ex. : déficit moteur ou sensoriel, aphasie, paralysie de nerfs crâniens, cécité corticale), d'un trouble visuel ou d'un niveau de conscience altéré [Luo *et al.*, 2018; ACR, 2013].

2.2.3.1. Synthèse des guides de pratique en radiologie

La première ligne d'investigation en cas de céphalée aigüe et intense est l'examen par TDM sans contraste pour évaluer la présence d'une HSA. Cette recommandation fait l'unanimité dans les guides de pratique en radiologie. La SFR ajoute que l'angiographie par tomodensitométrie (ATDM) est aussi indiquée. En cas de résultat négatif à l'examen par TDM, une ponction lombaire peut confirmer le diagnostic. Dans le cas d'une céphalée intense survenue plus de sept jours auparavant, le RCR recommande plutôt un examen par IRM en première intention, puisque la sensibilité diagnostique de la TDM pour détecter l'hémorragie diminue avec le temps.

Selon les guides de pratique en radiologie, le recours à l'IRM, à l'ARM et à l'angiographie doit être limité aux examens spécialisés pour la résolution de problème selon le diagnostic obtenu lors de l'examen par TDM. Notamment, si les résultats de l'examen initial par TDM et la ponction lombaire ont permis d'exclure le diagnostic d'hémorragie, l'ACR, le DIP, la SFR et le RCR indiquent que l'examen par IRM, accompagné ou non d'une ARM ou d'une phlébographie par résonance magnétique (PRM), peut être utile pour investiguer d'autres causes de la céphalée aigüe, notamment l'apoplexie pituitaire ou la dissection artérielle [DIP, 2018; RCR, 2018; ACR, 2013; SFR, 2013]. La SFR et le RCR ajoutent également que l'angiographie par cathéter peut être nécessaire si le résultat de l'examen initial ou subséquent est négatif et que la présence d'HSA est toujours suspectée. Lorsque l'HSA est confirmée, l'ARM, l'ATDM ou l'angiographie peuvent permettre de détecter et de localiser un anévrisme potentiel ou une autre malformation vasculaire [DIP, 2018; RCR, 2018; ACR, 2013; CAR, 2012b]. Concernant d'autres facteurs de risque, dans le guide DIP, on mentionne que la consommation d'une substance psychoactive (amphétamine ou cocaïne) ainsi que l'anticoagulation sont des indications de recours à un examen d'imagerie par TDM.

Lorsqu'un SVCR est suspecté, l'ACR recommande d'effectuer une ARM, une ATDM ou une angiographie numérisée [DIP, 2018; RCR, 2018; ACR, 2013; CAR, 2012b]. Lorsqu'une dissection artérielle est suspectée, l'ACR et le DIP recommandent de réaliser un examen par IRM du cerveau et du tronc cérébral ainsi que l'ARM ou l'ATDM du cerveau ou du cou, selon les symptômes [DIP, 2018; ACR, 2013].

Lorsqu'une thrombose veineuse cérébrale est suspectée, le recours à l'IRM-PRM (ou la PTDM en cas de contre-indication de l'IRM) est indiqué [DIP, 2018; RCR, 2018; DIP, 2014b; ACR, 2013; SFR, 2013]. Notamment, l'IRM incluant une séquence sensible aux inhomogénéités de champs (T_2*) serait la technique la plus sensible pour confirmer la

présence de cette atteinte [Coutinho *et al.*, 2014]. De son côté, l'ACR recommande la TDM sans contraste et la PTDM avec contraste en plus de la combinaison IRM-PRM pour détecter les changements veineux et parenchymateux du cerveau qui peuvent révéler une thrombose des sinus veineux. Le RCR ne recommande l'angiographie cérébrale que si la thrombolyse veineuse est considérée.

Tableau 3 Synthèse des guides de pratique en radiologie sur la céphalée aigüe, soudaine et intense

		ACR 2013	DIP 2018	SFR 2013	RCR 2018	CAR 2012
Indication clinique						
Apparition rapide d'une céphalée intense (céphalée aigüe, en coup de tonnerre) – HSA suspectée	1re intention	TDM sans contraste [9]	TDM	TDM [A] ATDM [A]	TDM [B]	TDM d'urgence [B]
	2e intention (si les résultats de l'examen par TDM et de la ponction lombaire sont négatifs)	IRM sans contraste [7] IRM avec et sans contraste [6]	IRM, ARM, VRM	IRM-ARM – Dans des cas précis [B] Angiographie par cathéter* [A]	IRM* [C] Angiographie par cathéter	-
Apparition rapide d'une céphalée intense (céphalée aigüe, en coup de tonnerre) – HSA confirmée	1re intention	ARM, ATDM ou angiographie [7-8]	ATDM	-	ARM ou ATDM [B]	ATDM* [C]
	2e intention	-	-	-	-	Angiographie avec soustraction*
Épisodes récurrents de céphalées aigües – SVCR suspecté	1re intention	ARM, ATDM ou angiographie	-	-	-	-
Apparition soudaine et intense d'une céphalée unilatérale accompagnée d'un syndrome de Horner – dissection artérielle suspectée	1re intention	IRM-ARM [8] ATDM [8] IRM avec et sans contraste [8] TDM avec contraste – Dans des cas précis [6]	IRM-ARM ou ATDM	-	-	-
Apparition soudaine ou progression rapide d'une céphalée –thrombose veineuse cérébrale suspectée	1re intention	IRM-PRM-TDM sans contraste et PTDM avec contraste	IRM-PRM (modalité de choix) PTDM – Dans des cas précis (situations d'urgence)	IRM-ARM [A]	IRM-PRM [B] ou TDM-PTDM [B]	-
	2e intention	-	-	-	Angiographie par cathéter – Dans des cas précis [C]	-

* Intervention considérée comme un examen spécialisé dans le guide de pratique en radiologie

2.2.3.2. Synthèse des guides de pratique clinique

En accord avec les recommandations des guides de pratique en radiologie, les GPC désignent la céphalée en coup de tonnerre comme une indication d'orienter un patient vers un spécialiste et d'avoir recours à un examen d'imagerie (TDM sans contraste, d'urgence) [TOP, 2016; NICE, 2015; ICSI, 2013].

Par ailleurs, le guide de l'European Stroke Organization [Ferro *et al.*, 2017] sur le diagnostic de la thrombose veineuse cérébrale recommande la PRM ou la PTDM comme des modalités fiables pour remplacer l'angiographie numérique par soustraction (ANS). Bien qu'il y ait peu d'études disponibles pour comparer la PTDM et la PRM, ce guide souligne que la PRM a l'avantage d'être plus sensible pour détecter les lésions parenchymateuses. La PTDM est plus rapide et présente moins de contre-indications individuelles que la PRM, mais elle expose le patient à une dose significative de rayonnement ionisant et requiert l'utilisation d'un agent de contraste. La force de ces recommandations est toutefois jugée faible par les auteurs du guide, et ces recommandations sont fondées sur des données jugées de faible qualité.

2.2.3.3. Synthèse des revues systématiques

Deux RS [Meurer *et al.*, 2016; Aisiku *et al.*, 2014] (qualité moyenne et faible, respectivement) et deux méta-analyses [Carpenter *et al.*, 2016; Dubosh *et al.*, 2016] (qualité élevée) traitent du diagnostic d'HSA et apportent des informations complémentaires aux guides retenus (voir le tableau D-3 à l'annexe D). Un premier aspect important relevé par ces revues touche aux règles de décision pouvant exclure l'HSA avant le recours à l'imagerie. La règle d'Ottawa, notamment, s'applique aux céphalées sans déficit neurologique et atteignant leur paroxysme en moins d'une heure. Ainsi, dans une cohorte de 2 131 patients, l'application de cette règle a permis d'exclure environ 15 % des cas négatifs, sans aucun cas de faux négatif (sensibilité de 100 %) [Perry *et al.*, 2013].

Bien que les guides de pratique en radiologie soient unanimes quant au recours à la TDM et à la ponction lombaire, si requise, pour poser un diagnostic d'HSA, les données récentes de la littérature remettent en question l'utilité de la ponction lombaire après avoir obtenu un résultat négatif à un examen par TDM. Une RS indique qu'avec les avancées technologiques, la TDM est de plus en plus sensible pour détecter l'HSA [Aisiku *et al.*, 2014]. Chez les patients qui ne présentent aucun signe neurologique, l'examen par TDM réalisé à l'aide d'appareils de troisième génération dans les six heures suivant l'apparition de la céphalée, puis analysée par un radiologiste d'expérience, est assez sensible pour détecter l'ensemble des HSA sans avoir recours à la ponction lombaire [Aisiku *et al.*, 2014]. Deux méta-analyses récentes montrent notamment que l'examen par TDM réalisé dans les six heures suivant l'apparition des symptômes permet de détecter la présence d'une HSA avec une sensibilité (99 % à 100 %) et une spécificité (99 % à 100 %) très élevées [Carpenter *et al.*, 2016; Dubosh *et al.*, 2016]. La sensibilité de la TDM reste très élevée (99,5 %) lorsqu'elle est réalisée par les radiologistes de garde dans des centres médicaux non universitaires [Blok *et al.*, 2015]. Néanmoins, dans deux RS, les auteurs soutiennent que les preuves demeurent insuffisantes pour justifier l'exclusion systématique de la ponction lombaire après avoir obtenu un résultat négatif à la TDM [Meurer *et al.*, 2016; Aisiku *et al.*, 2014]. Finalement, il faut souligner qu'après le délai de six heures, la sensibilité diagnostique de la TDM diminue significativement : elle est estimée à 86 %, 76 % et 58 % à 1 jour, à 2 jours et à 5 jours plus tard, respectivement [Aisiku *et al.*, 2014].

Le recours à l'ATDM peut être indiqué en deuxième intention après avoir obtenu un résultat négatif à l'examen par TDM. Concernant ce cas de figure, on rapporte dans une RS récente qu'en l'absence d'anomalie à l'examen neurologique ou à l'examen par TDM sans contraste, l'ATDM ne permet de détecter une lésion vasculaire que chez 7,4 % des patients qui présentent une céphalée aigüe intense [Alons *et al.*, 2018]. Malgré cette faible portée diagnostique, les auteurs de cette revue suggèrent que l'ATDM pourrait être tout de même indiquée, en raison de la gravité des atteintes cliniques potentielles. Meurer et ses collaborateurs [2016] précisent que le recours à l'ATDM peut être justifié en deuxième intention, spécifiquement pour les patients qui présentent un risque élevé de HSA ou lorsque la ponction lombaire est refusée ou n'est pas concluante.

L'ATDM peut également être utile pour l'investigation non effractive d'une malformation vasculaire associée à l'HSA [ACR, 2013]. Dans une RS, les auteurs rapportent qu'en utilisant l'angiographie numérique pour test de référence, l'ATDM a une sensibilité de 77 % à 100 % et une spécificité de 87 % à 100 %, selon la taille de l'anévrisme [Aisiku *et al.*, 2014]. Bien que les lignes directrices actuelles recommandent le recours à l'angiographie numérique si l'ATDM ne permet pas de détecter une anomalie vasculaire à la suite d'une HSA confirmée, les avancées technologiques sont prometteuses pour en améliorer la sensibilité diagnostique.

Finalement, la RS de Coutinho [2014] (qualité moyenne) indique que, tout comme dans le cas de la thrombose veineuse cérébrale, l'examen par IRM (suivi de l'angiographie si le résultat est équivoque) est utile pour valider un diagnostic de thrombose des veines corticales.

2.2.3.4. Délibérations des experts

Certains experts conviennent qu'il est très peu fréquent de pouvoir confirmer un diagnostic de HSA lorsque les résultats d'une TDM qui a été réalisée dans les six heures suivant la céphalée et qui a été lue par un radiologiste sont négatifs. Cependant, ils sont d'avis de conserver une nuance sur l'utilisation de la ponction lombaire après un examen par TDM dont les résultats sont négatifs, considérant la variabilité des contextes locaux. La décision de réaliser ou non une ponction lombaire est donc prise en fonction du milieu de pratique et de l'expertise disponible, selon le jugement du clinicien. Par ailleurs, les experts rapportent qu'il est excessivement rare dans un contexte de pratique clinique – et ne recommandent pas – de recourir à l'IRM pour confirmer le diagnostic d'une HSA; étant donné les avancées technologiques réalisées dans le domaine de l'imagerie, une TDM sans contraste est habituellement indiquée. Certains experts rappellent cependant que la portée diagnostique de la TDM pour détecter une HSA est réduite après un délai de 24 heures, ce qui fait donc augmenter la valeur diagnostique de la ponction lombaire dans cette situation.

Dans le cas où l'hémorragie est confirmée par une TDM ou une ponction lombaire, les experts sont d'avis que l'ATDM devrait être privilégiée pour localiser un anévrisme potentiel ou une malformation vasculaire parce que dans cette situation, l'ATDM est plus performante que l'ARM. De plus, il peut s'avérer, dans des cas rares, que l'angiographie cérébrale soit nécessaire pour investiguer un anévrisme, mais les experts s'entendent

pour dire que cette situation est généralement du ressort des centres spécialisés, lorsque le contexte local le permet.

Lorsqu'une dissection des artères carotides ou vertébrales est suspectée, les experts sont d'avis que l'ATDM offre une meilleure performance, mais que l'ARM peut être indiquée pour confirmer le diagnostic et détecter les complications ischémiques, lorsque le patient aura été orienté vers un spécialiste.

Lorsqu'une thrombose veineuse cérébrale est suspectée, les experts soutiennent qu'autant la PTDM que la PRM pourraient être considérées, mais que cette dernière offre une meilleure performance dans cette situation clinique et qu'elle est donc habituellement préférée. Cependant, ils rappellent que la thrombose veineuse ne serait pas la première atteinte suspectée lors de l'apparition d'une céphalée intense en coup de tonnerre; il est donc fort possible qu'un examen par TDM ait été réalisé auparavant pour éliminer la possibilité de l'HSA. Le recours à l'IRM dans ce cas doit évidemment être fonction de sa disponibilité.

Les experts mentionnent que le SVCR est une atteinte relativement fréquente qui peut être détectée par une ATDM lors de l'apparition d'une céphalée grave en coup de tonnerre, une fois que le diagnostic d'HSA a été écarté, principalement si la céphalée est récurrente pendant plusieurs semaines. Lorsqu'une SVCR est suspectée, les experts recommandent que le patient soit dirigé vers des ressources spécialisées, lorsque celles-ci sont disponibles.

En présence de facteurs de risque d'hémorragie cérébrale tels que l'usage d'un anticoagulant, les experts recommandent d'avoir recours à la TDM, ce qui est en accord avec les recommandations des guides.

2.2.4. Céphalée chez la patiente enceinte ou en post-partum

En général, on observe que la progression de céphalées primaires chez les patientes enceintes s'améliore ou disparaît pendant la grossesse [Kvisvik *et al.*, 2011]. Toutefois, les patientes enceintes ou éclamptiques constituent une population à risque élevé de présenter plusieurs atteintes sérieuses qui peuvent causer des céphalées secondaires (ex. : thrombose veineuse cérébrale, HSA, hypertension intracrânienne idiopathique, SVCR) [Negro *et al.*, 2017; Spierings et Sabin, 2016]. L'imagerie cérébrale est donc un complément important de l'historique de la céphalée, de l'examen physique et des tests de laboratoire chez les patientes enceintes dans la démarche diagnostique de céphalée secondaire. L'incidence annuelle rapportée de thrombose veineuse dans la population de femmes enceintes est de 1,5 cas pour 100 000 [Schoen *et al.*, 2015], alors que la proportion de la population de femmes enceintes qui souffrent d'hypertension intracrânienne idiopathique est estimée à 5 % [Ginath et Golan, 2010].

2.2.4.1. Synthèse des guides de pratique en radiologie

Lorsqu'une patiente enceinte ou en post-partum consulte en raison d'une céphalée, l'ACR recommande d'avoir recours à l'IRM cérébrale sans contraste (et de limiter l'utilisation de contrastes intraveineux aux cas d'urgence) alors que le DIP recommande

l'examen par TDM [DIP, 2018; ACR, 2013]. L'ACR souligne toutefois que l'examen par TDM est généralement approprié pour confirmer l'absence d'hémorragie intracrânienne aigüe. L'examen par IRM avec séquence de susceptibilité magnétique ou pondérée en susceptibilité (en anglais *susceptibility-weighted imaging* ou SWI), avec séquence d'écho de gradient (en anglais *gradient echo* ou GRE) ou avec séquence FLAIR (acronyme de l'anglais *fluid-attenuated inversion recovery*) permet également d'évaluer la présence d'hémorragie et a l'avantage de ne pas exposer la patiente au rayonnement ionisant. De plus, lorsqu'une thrombose des sinus veineux est suspectée chez une patiente enceinte, l'ACR recommande de considérer la PRM.

Tableau 4 Synthèse des guides de pratique en radiologie sur la céphalée chez la patiente enceinte ou en post-partum

		ACR 2013	DIP 2018	SFR 2013	RCR 2018	CAR 2012
Indication clinique						
Nouvelle céphalée chez une patiente enceinte ou en post-partum – troubles vasculaires suspectés	1re intention	IRM sans contraste [8] (modalité de choix) TDM sans contraste [7] ARM ou VRM – dans des cas précis [6]	TDM Consultation avec neurologue (si le résultat de l'examen par TDM est négatif et que la céphalée persiste)	-	-	-

2.2.4.2. Synthèse des guides de pratique clinique

Aucun GPC repéré n'a abordé cette situation clinique.

2.2.4.3. Synthèse des revues systématiques

Deux RS de qualité relativement faible abordant le diagnostic de céphalée chez les patientes enceintes ont été repérées [Negro *et al.*, 2017; Edlow *et al.*, 2013] (voir le tableau D-7 à l'annexe D). Elles appuient le recours à l'IRM de même qu'à l'ARM-PRM pour détecter de possibles causes vasculaires sous-jacentes à la céphalée chez des patientes enceintes. Lorsqu'une HSA est suspectée chez une patiente enceinte, l'examen par TDM (suivi d'une ponction lombaire si le résultat est négatif) est recommandé, comme chez tout autre patient [Negro *et al.*, 2017; Edlow *et al.*, 2013]. De même, la céphalée chez les patientes éclamptiques peut être causée par des troubles vasculaires et elle est une indication de recours à l'examen par IRM, particulièrement en présence d'un trouble visuel persistant, d'un symptôme réfractaire au traitement, de thrombophilie ou d'hypertension [Negro *et al.*, 2017; Edlow *et al.*, 2013].

2.2.4.4. Délibérations des experts

Les experts suggèrent d'avoir recours à la TDM chez une patiente enceinte ou en post-partum qui présente une nouvelle céphalée. Ces derniers mentionnent d'emblée que cette situation requiert en général une confirmation rapide du diagnostic et que dans le contexte québécois, le temps d'attente pour réaliser un examen par IRM est habituellement long. Dans des situations plus spécifiques où un examen par IRM serait

réalisé, par exemple pour investiguer une thrombose veineuse cérébrale, les experts confirment l'importance d'éviter les agents de contraste chez les patientes enceintes.

2.2.5. Céphalée associée à un traumatisme ou à une blessure à la tête

La céphalée post-traumatique est le type le plus commun de céphalée secondaire. Ce type de céphalée survient ou s'aggrave dans les sept jours suivant le traumatisme ou la blessure à la tête [Ifediora, 2018]. La céphalée est considérée comme aigüe dans les trois premiers mois suivant le traumatisme, et persistante si la douleur continue au-delà de cette période. L'indication d'imagerie devrait être déterminée cliniquement, donc guidée par l'examen physique et neurologique effectué à la suite du traumatisme.

2.2.5.1. Synthèse des guides de pratique en radiologie

En présence de céphalée chez un patient ayant subi un traumatisme ou une blessure récente à la tête, l'ACR recommande l'examen par TDM en présence d'une fracture du crâne, d'un déficit neurologique focal ou d'une progression des symptômes [ACR, 2013]. La SFR recommande l'examen par TDM pour investiguer une céphalée post-traumatique grave, ou quand la céphalée est accompagnée d'amnésie ou d'une perte de conscience [SFR, 2013]. Le recours à l'IRM est indiqué dans les cas graves de traumatisme crânien aigu, comme examen de deuxième intention après l'examen par TDM ou pour évaluer les effets sous-aigus et chroniques d'une lésion traumatique [ACR, 2013].

Indépendamment de la présence de céphalée, la pertinence d'avoir recours à l'imagerie dans les cas de traumatisme crânien mineur est généralement guidée par des règles cliniques, dont la Canadian Head CT Rule et la New Orleans Rule [Stiell *et al.*, 2005]. Ces indications sont toutefois au-delà de la portée des présents travaux; elles ont été abordées par l'INESSS dans un algorithme décisionnel spécifique à cette atteinte.

Tableau 5 Synthèse des guides de pratique en radiologie sur la céphalée associée à un traumatisme ou à une blessure à la tête

		ACR 2013	DIP 2018	SFR 2013	RCR 2018	CAR 2012
Indication clinique						
Céphalée associée à un traumatisme récent (moins de 3 mois)	1re intention	TDM sans contraste – Dans des cas précis [8] IRM – Dans des cas précis [7]	-	TDM [A]	-	-
	2e intention	Imagerie par tenseur de diffusion (si les résultats de l'examen par TDM et IRM sont négatifs)	-	-	-	-
Céphalée persistante associée à un traumatisme (plus de 3 mois)	1re intention	IRM [7]	-	-	-	-

2.2.5.2. Synthèse des guides de pratique clinique

Deux GPC désignent également la céphalée associée à un traumatisme ou à une blessure à la tête récente comme une indication d'investigation (par TDM) ou d'orientation vers un spécialiste [NICE, 2015; ICSI, 2013]. En ce qui concerne le TOP, il mentionne, contrairement à l'ACR, que les preuves sont insuffisantes pour recommander ou non l'imagerie en cas de céphalée post-traumatique persistante et sans autre signal d'alerte [TOP, 2016]. Le patient peut être orienté vers un spécialiste, au besoin.

2.2.5.3. Synthèse des revues systématiques

Aucune RS répondant aux critères de sélection n'a abordé le diagnostic de ces céphalées, associées à un traumatisme ou à une blessure à la tête.

2.2.5.4. Délibérations des experts

En présence d'un patient souffrant d'une céphalée qui survient à la suite d'un traumatisme récent (environ 24 heures), les experts recommandent le recours à la TDM en spécifiant que, selon eux, l'examen par IRM n'apporte aucune information additionnelle en deuxième intention. Ils soulignent également l'importance des règles de décisions validées concernant le traumatisme, notamment le Canadian Head CT Rule. Dans le cas d'une céphalée chronique qui fait suite à un traumatisme qui remonte à plus de trois mois, les experts sont d'avis que l'imagerie n'est pas recommandée, sauf lorsque la présence d'une pathologie concomitante est suspectée. Dans ce cas spécifique, les experts mentionnent que le patient devrait être orienté vers des examens spécialisés.

2.2.6. Céphalée accompagnée de signes neurologiques ou d'hypertension intracrânienne

Lors de l'évaluation d'un patient souffrant de céphalée, l'examen neurologique doit comprendre une évaluation générale de l'état mental, un examen de la fonction des nerfs

crâniens (ex. : réactivité des pupilles, champ visuel, motilité oculaire et faciale), des membres (force, coordination) et de la démarche [TOP, 2016]. Les principaux signes et symptômes à surveiller comprennent les déficits neurologiques, les vertiges, les convulsions, la paresthésie ainsi que le manque de coordination, l'altération du niveau de conscience, le changement de personnalité et le déclin cognitif. La céphalée peut également être accompagnée d'un œdème papillaire (« papillœdème »), indiquant la présence d'hypertension intracrânienne. Une céphalée accompagnée de signes neurologiques ou d'un œdème papillaire peut indiquer une grande variété de causes sous-jacentes, y compris un abcès ou une tumeur intracrânienne, un hématome, un œdème cérébral, une hydrocéphalie et une thrombose veineuse cérébrale [ACR, 2013]. Par exemple, jusqu'à 38 % des patients atteints d'une tumeur cérébrale primaire présentent également un œdème papillaire [Edgeworth *et al.*, 1996]. Le recours à l'ophtalmoscopie pour détecter l'œdème papillaire en première ligne est cependant limité en contexte de pratique moderne.

Une tumeur intracrânienne peut également se manifester par une céphalée progressive, qui cause un éveil nocturne ou qui s'aggrave le matin, accompagnée de nausées et de vomissements, ou une céphalée aggravée par la manœuvre de Valsalva ou en se couchant [IHS, 2018].

2.2.6.1. Synthèse des guides de pratique en radiologie

L'ensemble des guides de pratique en radiologie recommandent qu'un examen d'imagerie soit réalisé lorsqu'un patient consulte en raison d'une nouvelle céphalée accompagnée de signes ou de symptômes neurologiques ou d'un œdème papillaire. La plupart des guides recommandent l'IRM comme modalité de choix et réservent la TDM comme solution de rechange à l'IRM [RCR, 2018; ACR, 2013; SFR, 2013; CAR, 2012b]. Le DIP recommande plutôt la TDM comme modalité de choix [DIP, 2018; RCR, 2018].

Tableau 6 Synthèse des guides de pratique en radiologie sur la céphalée accompagnée de signes neurologiques ou d'hypertension intracrânienne

		ACR 2013	DIP 2018	SFR 2013	RCR 2018	CAR 2012
Indication clinique						
Nouvelle céphalée ou céphalée chronique accompagnée de déficits neurologiques et/ou d'hypertension intracrânienne (ex. : œdème papillaire)	1re intention	IRM avec et sans contraste [8] (modalité de choix) TDM avec et sans contraste [6] (lorsque l'examen par IRM est contre-indiqué ou n'est pas disponible)	TDM	IRM – Dans des cas précis [B] (modalité de choix) TDM – Dans des cas précis [B]	IRM – Dans des cas précis [B] TDM – Dans des cas précis [B]	IRM – Dans des cas précis [C] TDM – Dans des cas précis [B]

2.2.6.2. Synthèse des guides de pratique clinique

Le TOP précise que même si l'IRM est la méthode d'investigation de choix dans les contextes où il n'y a pas d'urgence, la TDM sans contraste est généralement la méthode adéquate pour exclure la présence d'une lésion expansive comme étant la cause de la

céphalée [TOP, 2016]. Il spécifie également que la combinaison de signes neurologiques et d'hypertension indique un niveau élevé d'urgence, alors qu'une céphalée accompagnée de signes neurologiques mais sans hypertension peut être prise en charge en consultation externe.

2.2.6.3. Synthèse des revues systématiques

Trois RS soutiennent la pertinence d'avoir recours à l'imagerie en cas de céphalée laissant suspecter une lésion cérébrale (voir le tableau D-5 à l'annexe D). Elles rapportent que l'IRM et la TDM permettent de détecter l'abcès intracrânien [Duarte *et al.*, 2018; Sonneville *et al.*, 2017] (qualité moyenne) et le syndrome des condyles occipitaux [Rodriguez-Pardo *et al.*, 2017] (qualité faible); des lésions intracrâniennes qui, bien qu'elles soient rares, se présentent généralement accompagnées d'une céphalée. L'IRM est recommandée comme modalité de choix dans la plupart de ces revues. Cette modalité a l'avantage, par rapport à la TDM, d'offrir une meilleure résolution et ainsi permettre la détection et la localisation de lésions de plus petite taille.

2.2.6.4. Délibérations des experts

Les experts rapportent que, de manière générale, l'examen par TDM en première intention est très performant pour détecter une lésion expansive chez un patient qui présente une céphalée accompagnée de signes neurologiques ou d'un œdème papillaire. Le recours à la TDM dans cette situation correspond à la pratique courante dans le contexte canadien et québécois. L'examen par IRM pourrait servir à confirmer le diagnostic après avoir reconsidéré l'examen clinique et interprété les résultats de l'examen par TDM. Les experts mentionnent que, dans la majorité des cas, l'examen par IRM en deuxième intention ne permettra pas de révéler une atteinte qui n'aurait pas été révélée par l'examen par TDM en première intention. De plus, la réalisation d'un examen par IRM comporte toujours un risque de mener à une découverte fortuite. Finalement, certains experts indiquent que l'examen par IRM pourrait être indiqué en présence de signes neurologiques, sans hypertension intracrânienne. Cependant, en présence de signes neurologiques accompagnés d'hypertension intracrânienne, l'examen par TDM est indiqué rapidement en première intention; la nécessité d'un examen par IRM en deuxième intention devrait ensuite être guidée par le jugement du clinicien.

2.2.7. Céphalée attribuable à une infection intracrânienne

La céphalée est le premier et plus fréquent symptôme rencontré dans les cas d'infection intracrânienne, telle que la méningite ou l'encéphalite [Ifediora, 2018]. L'incidence annuelle de la méningite bactérienne dans certains pays industrialisés varie de 0,7 à 1,38 cas pour 100 000 individus, et a diminué avec l'augmentation de la vaccination [Polkowska *et al.*, 2017; Thigpen *et al.*, 2011], alors que celles de la méningite virale et de l'encéphalite sont plus élevées, soit de 4,7 à 7,6 cas pour 100 000 individus et de 6,43 à 7,4 cas pour 100 000 individus, respectivement [Paradowska-Stankiewicz et Piotrowska, 2016; Logan et MacMahon, 2008]. Les symptômes possibles associés aux infections incluent la fièvre, la rigidité nucale, une sensibilité crânienne, des convulsions, un changement de personnalité, une altération de la cognition ou du niveau de

conscience, un déficit neurologique focal, y compris un trouble sensitif visuel, auditif ou somatique, une faiblesse musculaire, une paralysie temporaire des membres, des hallucinations, un manque de jugement, de la démence ou une perte de mémoire soudaine [Ifediora, 2018]. Plus spécifiquement, la méningite ou l'encéphalite virale doit être considérée lorsque la céphalée est associée à de la fièvre, à une raideur de la nuque, à une sensibilité à la lumière et à des nausées ou des vomissements [Ifediora, 2018]. Le patient chez lequel on suspecte une infection intracrânienne doit être évalué et pris en charge d'urgence.

2.2.7.1. Synthèse des guides de pratique en radiologie

Lorsqu'une infection intracrânienne est suspectée, un examen par TDM sans contraste doit être réalisé d'urgence, pour déterminer si la pression intracrânienne du patient est élevée [ACR, 2013] et pour détecter une potentielle lésion avec effet de masse, laquelle serait une contre-indication de ponction lombaire. Toutefois, le DIP mentionne que l'examen par TDM est seulement indiqué chez les patients âgés de plus de 60 ans, immunodéficients, ayant un antécédent de trouble du système nerveux central (SNC) ou qui présentent de nouvelles convulsions, un changement dans l'état mental ou un signe neurologique focal [DIP, 2018]. De son côté, la SFR recommande le recours à l'IRM en première intention lorsque l'examen clinique laisse suspecter une méningite bactérienne accompagnée d'un signe neurologique, d'un trouble de la vigilance ou d'une crise d'épilepsie récente; la TDM est réservée aux cas où l'IRM n'est pas disponible rapidement [SFR, 2013]. Dans tous les cas, la nécessité de l'imagerie ne devrait pas retarder les hémocultures ni les traitements par antibiotiques, qui devraient être effectués sans attendre les résultats d'imagerie [DIP, 2018; ACR, 2013; SFR, 2013].

Bien qu'il puisse être difficile de distinguer l'encéphalite de la méningite à l'examen clinique, l'ACR spécifie que lorsqu'une encéphalite est suspectée, l'IRM du cerveau avec et sans contraste est la modalité de choix, parce qu'elle est plus sensible et spécifique que la TDM pour détecter l'encéphalite et les complications de la méningite. Dans les cas d'encéphalite, la TDM du cerveau avec et sans contraste est indiquée seulement si l'IRM est contre-indiquée ou n'est pas disponible [ACR, 2013].

Tableau 7 Synthèse des guides de pratique en radiologie sur la céphalée attribuable à une infection intracrânienne

		ACR 2013	DIP 2018	SFR 2013	RCR 2018	CAR 2012
Indication clinique						
Nouvelle céphalée accompagnée de signe d'infection systémique ou intracrânienne – Suspicion de méningite ou d'encéphalite (ex. : fièvre, raideur du cou, syndrome méningé)	1re intention	TDM avec et sans contraste [6] TDM sans contraste [5] (pour rapidement exclure un effet de masse avant la ponction lombaire) IRM du cerveau avec et sans contraste [8] (modalité de choix lorsqu'une encéphalite est suspectée)	TDM – Dans des cas précis	IRM [B] TDM – Dans des cas précis [B]	-	-

2.2.7.2. Synthèse des guides de pratique clinique

Les GPC mentionnent que des signes de maladie systémique (ex. : fièvre, myalgie, perte de poids, sensibilité au crâne) chez un patient souffrant de céphalée sont des indications d'une investigation ou d'une orientation vers un spécialiste [TOP, 2016; NICE, 2015; ICSI, 2013]. Le TOP est le seul à préciser la modalité d'imagerie à utiliser, soit la TDM, d'urgence.

2.2.7.3. Synthèse des revues systématiques

Aucune RS répondant aux critères de sélection n'a abordé le diagnostic de céphalée attribuable à une infection ou accompagnée de signes de maladie systémique.

2.2.7.4. Délibérations des experts

Les experts s'entendent sur l'utilisation de l'examen par TDM d'urgence lorsqu'une infection intracrânienne est suspectée, pour exclure un effet de masse qui serait une contre-indication de ponction lombaire. Cependant, contrairement aux auteurs des guides retenus, les experts indiquent qu'un examen par TDM n'est nécessaire que si les signes d'infection sont accompagnés de signes neurologiques focaux ou de changement dans l'état de conscience. En l'absence de ces indicateurs, la ponction lombaire pourrait être réalisée sans un examen par TDM préalable. Dans le cas où une encéphalite est suspectée, les experts se sont montrés d'accord et approuvent les recommandations des guides quant à l'utilisation de l'IRM avec contraste.

2.2.8. Céphalée chez des patients ayant un antécédent de cancer ou d'immunodéficience

Les personnes ayant un antécédent de certains cancers ou d'immunodéficience présentent un risque élevé de développer de nouvelles métastases ou une infection intracrânienne, respectivement. Par exemple, des études ont montré que 35 % à 54 %

des patients ayant un antécédent de cancer et qui consultent en raison d'une nouvelle céphalée présentaient des métastases au cerveau [Rostami *et al.*, 2016; Argyriou *et al.*, 2006]. De plus, chez les patients atteints du VIH, bien qu'elle ait considérablement diminué depuis l'introduction des thérapies antirétrovirales, l'incidence annuelle d'infections du SNC est d'environ 1 cas pour 1000 individus [Garvey *et al.*, 2011]. Une nouvelle céphalée qui survient chez l'un de ces patients exige donc une investigation rapide, parce qu'elle est un symptôme de ces atteintes graves.

2.2.8.1. Synthèse des guides de pratique en radiologie

L'ACR recommande qu'un examen par IRM ou par TDM avec et sans contraste soit réalisé chez un patient ayant un antécédent de cancer ou d'immunodéficience qui présente une nouvelle céphalée [ACR, 2013]. L'IRM et la TDM sans contraste peuvent être utiles en cas de contre-indication de contraste, lorsqu'une hémorragie est fortement suspectée ou en présence d'effets indésirables liés à des traitements d'immunosuppression [ACR, 2013]. De son côté, le DIP recommande seulement la TDM [DIP, 2018].

La CAR et le RCR recommandent également l'IRM ou la TDM [RCR, 2018; CAR, 2012b], et précisent que l'IRM fournit des images plus détaillées du cerveau que la TDM, permet une meilleure détection et localisation des tumeurs, et que le rayonnement soulève une préoccupation lors d'examens répétés de TDM. Toutefois, selon le RCR, la TDM est généralement suffisante pour exclure la présence de lésion intracrânienne expansive et détecter les lésions sus-tentorielles [RCR, 2018]. Elle est principalement indiquée chez les patients instables ou pour détecter la calcification ou l'hémorragie.

Tableau 8 Synthèse des guides de pratique en radiologie sur la céphalée chez des patients ayant un antécédent de cancer ou d'immunodéficience

		ACR 2013	DIP 2018	SFR 2013	RCR 2018	CAR 2012
Indication clinique						
Nouvelle céphalée ou céphalée chronique chez un patient ayant un antécédent de cancer ou d'immunodéficience	1re intention	IRM avec et sans contraste [9] (modalité de choix) TDM [6] avec et sans contraste IRM sans contraste – Dans des cas précis [7] TDM sans contraste – Dans des cas précis [5]	TDM Consultation avec un neurologue (lorsque le résultat de l'examen par TDM est négatif et que la céphalée persiste)	-	IRM – Dans des cas précis [B] TDM – Dans des cas précis [B]	IRM – Dans des cas précis [C] TDM – Dans des cas précis [B]
	2e intention	TEP [4] et TEMP [2] (pour déterminer la nature de la lésion) Artériographie cervicocérébrale [2] (lorsque les résultats obtenus par une modalité non effractive ne sont pas concluants)	-	-	-	-

2.2.8.2. Synthèse des guides de pratique clinique

Les GPC désignent également une nouvelle céphalée chez des patients atteints d'immunodéficience ou de cancer comme étant une indication de recours à l'imagerie ou d'orientation vers un spécialiste [TOP, 2016; NICE, 2015; ICSI, 2013]. Le NICE précise que cette recommandation s'applique aux patients âgés de moins de 20 ans, ou ayant un antécédent de cancer susceptible de générer des métastases au cerveau.

2.2.8.3. Synthèse des revues systématiques

Aucune RS répondant aux critères de sélection n'a abordé le diagnostic de céphalée chez les patients ayant un antécédent de cancer ou d'immunodéficience.

2.2.8.4. Délibérations des experts

Les experts s'accordent généralement sur le recours à l'IRM avec et sans contraste en cas de céphalée chez un patient qui présente des facteurs de risque de lésion expansive, notamment l'immunodéficience ou un antécédent de cancer susceptible de générer des métastases au cerveau. Cependant, ils soutiennent également que la TDM est suffisante pour détecter la majorité des lésions qui sont recherchées dans ces situations cliniques, et peut donc être utilisée en première intention.

2.2.9. Céphalée attribuable à l'artérite temporale chez l'adulte de 50 ans ou plus

Une nouvelle céphalée qui survient chez une personne âgée de 50 ans ou plus peut laisser suspecter une artérite temporale (également appelée artérite gigantocellulaire ou à cellules géantes (ACG) ou maladie de Horton). L'incidence annuelle de l'artérite temporale est de 29,6 cas pour 100 000 individus âgés de 70 à 79 ans et affecte 3 fois plus souvent les femmes que les hommes [Salvarani *et al.*, 1995; Huston *et al.*, 1978]. La céphalée est un symptôme de l'artérite temporale fréquemment rapporté, allant jusqu'à 73 % des cas [Smith et Swanson, 2014]. Bien que le diagnostic de l'artérite temporale repose principalement sur les tests de laboratoire et la biopsie de l'artère [Hunder *et al.*, 1990], l'imagerie peut être utile dans la démarche diagnostique en raison du taux élevé de faux négatifs de la biopsie [Lie, 1990]. D'autres signes pouvant indiquer la présence d'artérite temporale incluent une sensibilité du cuir chevelu, une claudication de la mâchoire, de la fièvre, de la fatigue, une perte de poids, une perte de vision ou une vision double [TOP, 2016; ICSI, 2013].

De manière plus générale, l'âge peut constituer un facteur de risque de plusieurs causes secondaires de céphalées. En effet, des études ont rapporté des céphalées secondaires chez 15 % des patients âgés de plus de 65 ans, contre 1,6 % chez ceux de moins de 65 ans [Pascual et Berciano, 1994].

2.2.9.1. Synthèse des guides de pratique en radiologie

Trois des cinq guides [DIP, 2018; RCR, 2018; ACR, 2013] recommandent le recours à l'imagerie chez des patients âgés souffrant de céphalée ou chez lesquels on suspecte une artérite temporale. Il y a toutefois peu de consensus quant à la modalité recommandée. Le RCR recommande un examen par IRM ou par TDM sans faire de distinction entre les deux [RCR, 2018]. De son côté, l'ACR recommande la combinaison IRM-ARM en raison de sa sensibilité et sa spécificité élevée pour diagnostiquer l'ACG [ACR, 2013]. Cette modalité permet également de détecter les anomalies des vaisseaux sanguins de taille petite à moyenne et de détecter la formation d'anévrisme [ACR, 2013]. Finalement, le DIP mentionne que l'imagerie a un rôle limité dans le diagnostic d'artérite temporale, mais que l'échographie doit être considérée [DIP, 2018]. L'ACR reconnaît l'utilité de l'échographie, mais souligne que sa précision varie selon l'expérience du technicien.

En cas de fièvre d'origine inconnue chez un patient de 50 ans ou plus chez lequel l'artérite temporale est suspectée, l'ACR mentionne que le recours à la tomographie par émission de positrons (TEP) pour corps entier avec fluorodésoxyglucose (FDG) peut être indiqué en raison de la sensibilité et de la capacité élevée de cette technique à examiner les grosses artères en un seul examen.

Tableau 9 Synthèse des guides de pratique en radiologie sur la céphalée attribuable à l'artérite temporale chez l'adulte de 50 ans ou plus

		ACR 2013	DIP 2018	SFR 2013	RCR 2018	CAR 2012
Indication clinique						
Nouvelle céphalée chez un patient de 50 ans ou plus – artérite temporale suspectée	1re intention	IRM [8-9] ARM [6-7] Échographie [3] (la précision varie selon l'expérience du technicien)	Échographie	-	IRM – Dans des cas précis [B] TDM – Dans des cas précis [B]	-
	2e intention	Artériographie cervicocérébrale [4] (si l'imagerie n'est pas concluante)	-	-	-	-
Nouvelle céphalée chez un patient de 50 ans ou plus – fièvre d'origine inconnue	1re intention	TEP-FDG – Dans des cas précis [3]	-	-	-	-

2.2.9.2. Synthèse des guides de pratique clinique

Les GPC indiquent également que la survenue d'une nouvelle céphalée chez une personne âgée de 50 ans ou plus lorsqu'une artérite temporale est suspectée est une indication de recours à l'imagerie cérébrale [TOP, 2016; NICE, 2015; ICSI, 2013]. Le TOP précise que lorsqu'une artérite temporale est suspectée, l'examen d'imagerie doit être réalisé rapidement. Par contre, la situation est moins urgente si le patient âgé de 50 ans ou plus souffrant de céphalée ne présente aucun autre signal d'alerte ou signe indicateur d'artérite temporale. Il peut alors être évalué en consultation externe [TOP, 2016]. De façon plus générale, un guide de neurologie désigne l'âge (65 ans ou plus) comme un facteur de risque significatif de céphalée secondaire [Do *et al.*, 2019].

2.2.9.3. Synthèse des revues systématiques

Deux RS abordant l'imagerie pour investiguer la céphalée attribuable à l'artérite temporale ont été repérées [Buttgereit *et al.*, 2016; Vongvaivanich *et al.*, 2015] (qualité élevée et faible, respectivement; voir le tableau D-6 à l'annexe D). La première recommande que le recours à l'échographie soit considéré chez tout patient chez lequel une artérite temporale est suspectée, et que l'IRM soit utilisée comme deuxième option [Buttgereit *et al.*, 2016]. Cette revue rapporte des données sur l'utilisation de l'échographie pour détecter l'épaississement inflammatoire des parois artérielles (sensibilité de 55 % à 100 %; spécificité de 78 % à 100 %) et la sténose ou l'occlusion des artères (sensibilité de 73 % à 100 %; spécificité de 8 % à 80 %). L'IRM avec contraste peut aussi être utilisée pour évaluer l'inflammation des artères (sensibilité de 68 % à 89 %; spécificité de 73 % à 97 %) et pour diagnostiquer l'artérite temporale, mais l'échographie a l'avantage d'être moins coûteuse.

De plus, la TEP-FDG peut remplacer l'échographie et l'IRM ou être utilisée en complément de ces techniques, particulièrement dans les cas où une inflammation des grosses artères est suspectée. Cette technique est toutefois moins précise que l'échographie et l'IRM (sensibilité de 77 %; spécificité de 66 %) [Buttgereit *et al.*, 2016].

Dans sa RS [2015], Vongvaivanich mentionne également que l'échographie vasculaire ou l'ARM doit être réalisée lorsque des problèmes vasculaires sont suspectés chez un patient âgé souffrant de céphalée et que l'électroencéphalographie (EEG) doit être effectuée pour exclure des troubles épileptiques si les résultats de l'examen clinique ne sont pas concluants. De manière plus générale, cet auteur recommande l'utilisation de l'IRM avec séquences de contraste T_2 ou SWI pour détecter une possible pathologie sous-jacente à une céphalée chez les patients âgés.

Finalement, l'IRM est aussi utile pour le diagnostic d'autres maladies inflammatoires des vaisseaux pouvant causer une céphalée, notamment l'angiopathie cérébrale amyloïde inflammatoire [Corovic *et al.*, 2018; Caldas *et al.*, 2015; Danve *et al.*, 2014].

2.2.9.4. Délibérations des experts

Tout comme les auteurs des guides retenus, les experts soulignent que le diagnostic de l'artérite temporale repose principalement sur des tests de laboratoire (vitesse de sédimentation et dosage de la protéine C réactive) et par la biopsie de l'artère. Par contre, les experts considèrent que l'utilité de l'imagerie dans ce contexte se limite à la TDM pour l'exclusion d'autres pathologies (ex. : tumeur cérébrale ou hématome sous-dural chronique) pouvant mimer l'artérite temporale, dans les cas où le tableau clinique n'est pas clair. Ils ajoutent que l'imagerie n'est indiquée ni pour établir le diagnostic de l'artérite temporale, ni pour cibler la biopsie des artères et que lorsque l'artérite temporale est suspectée, l'examen clinique, chez un patient âgé de plus de 50 ans, révélant des symptômes tels qu'une hypersensibilité du cuir chevelu, une claudication de la mâchoire et une névrite optique ischémique, devrait être suffisant pour guider le diagnostic sans avoir recours à l'imagerie ou à d'autres tests additionnels.

2.2.10. Céphalée positionnelle ou associée à l'effort physique

Les céphalées atypiques non classées comprennent les céphalées positionnelles (s'aggravant en position debout ou couchée), celles qui réveillent le patient ou celles qui sont aggravées par la manœuvre de Valsalva, la toux, l'effort ou l'activité sexuelle. Les céphalées s'aggravant en position debout peuvent indiquer la présence d'hypotension intracrânienne spontanée alors que celles s'aggravant en position couchée peuvent indiquer une lésion expansive ou une thrombose veineuse cérébrale [TOP, 2016]. Les céphalées aggravées par la toux, l'effort physique, l'activité sexuelle ou la manœuvre de Valsalva sont rares et peuvent s'avérer être des céphalées primaires bénignes. Toutefois, elles peuvent également être une manifestation d'une cause sérieuse sous-jacente (ex. : HSA, infection intracrânienne, malformation de Chiari de type I, lésion de la fosse crânienne postérieure), qui justifie le recours à l'imagerie [ACR, 2013]. Les céphalées positionnelles surviennent de manière spontanée et leur incidence annuelle est de 5 cas pour 100 000 individus [Schievink, 2008]. Cependant, le risque de découvrir une tumeur cérébrale chez un patient sans antécédent de néoplasme est faible, soit une incidence annuelle de 3,4 cas pour 100 000 individus [IARC, 2012], et la majorité de ces cas surviennent après l'âge de 50 ans [Counsell et Grant, 1998]. Par ailleurs, les lésions

de la fosse postérieure sont détectées chez environ 15 % des patients qui présentent une céphalée aggravée par la toux [Cordenier *et al.*, 2013].

2.2.10.1. Synthèse des guides de pratique en radiologie

En cas de céphalée positionnelle (s'aggravant en position debout), l'ACR et la CAR recommandent l'IRM comme modalité de choix (ou la TDM en deuxième option), notamment pour confirmer une hypotension intracrânienne spontanée suspectée [ACR, 2013; CAR, 2012b]. La CAR ajoute que la cisternographie par IRM, par TDM ou en médecine nucléaire peut être réalisée s'il y a une indication clinique d'une fuite du liquide céphalo-rachidien. Si le résultat de l'examen par IRM est normal mais qu'une suspicion d'hypotension intracrânienne persiste ou que l'hypotension intracrânienne persiste malgré les traitements, l'ACR recommande de réaliser un examen par TDM ou par IRM de la colonne, y compris une myélographie, pour confirmer la présence de liquide céphalo-rachidien dans l'espace extra-thécal.

Concernant les céphalées déclenchées par la toux, la manœuvre de Valsalva, l'effort physique ou l'activité sexuelle, tous les guides recommandent de réaliser un examen par IRM (ou par TDM en cas de contre-indication de l'IRM), sauf le DIP, qui recommande la TDM comme modalité de choix [DIP, 2018; RCR, 2018; ACR, 2013; SFR, 2013; CAR, 2012b]. L'ACR précise que les patients dont la céphalée est déclenchée par l'exercice devraient être évalués par IRM et par ARM pour investiguer la possibilité d'une anomalie vasculaire, surtout si la céphalée est nouvelle, survient chez un patient âgé de plus de 40 ans, dure plus de quelques heures ou est accompagnée de vomissements ou de signe neurologique.

Tableau 10 Synthèse des guides de pratique en radiologie sur la céphalée positionnelle ou associée à l'effort physique

		ACR 2013	DIP 2018	SFR 2013	RCR 2018	CAR 2012
Indication clinique						
Céphalée positionnelle (s'aggrave en position debout ou couchée)	1re intention	IRM de la tête [7,8]	-	-	-	IRM* [C] (modalité de choix) TDM*[C] Cisternographie par IRM, par TDM ou médecine nucléaire*
	2e intention	TDM ou IRM de la colonne, y compris une myélographie [7]	-	-	-	-
Céphalée associée à 1) la toux, l'éternuement ou la manœuvre de Valsalva, 2) à l'effort physique ou 3) à l'activité sexuelle OU céphalée qui réveille le patient	1re intention	IRM [7-8] TDM [5-6] ARM – Dans des cas précis [6]	TDM Consultation d'un neurologue (lorsque le résultat de l'examen par TDM est négatif et que la céphalée persiste)	IRM – Dans des cas précis [B] TDM – Dans des cas précis [B]	IRM – Dans des cas précis [B] TDM – Dans des cas précis [B]	IRM – Dans des cas précis [C] TDM – Dans des cas précis [B]

* Intervention considérée comme un examen spécialisé dans le guide de pratique en radiologie

2.2.10.2. Synthèse des guides de pratique clinique

Les céphalées atypiques non classées décrites ci-dessus sont désignées dans les trois GPC comme étant des indications d'examen par imagerie (IRM) ou d'orienter le patient vers un spécialiste [TOP, 2016; NICE, 2015; ICSI, 2013]. Le TOP ajoute qu'en cas de céphalée s'aggravant en position couchée, l'examen par IRM et l'examen par TDM sont tous les deux indiqués.

2.2.10.3. Synthèse des revues systématiques

Aucune RS répondant aux critères de sélection n'a abordé le diagnostic de ces céphalées atypiques.

2.2.10.4. Délibérations des experts

Les experts sont d'accord avec les auteurs des guides sur le recours à l'IRM pour investiguer les causes d'une céphalée positionnelle lorsque l'hypotension intracrânienne est suspectée. Cependant, ils ajoutent que l'imagerie n'est pas indiquée si la cause de l'hypotension est connue et transitoire (ex. : ponction lombaire ou anesthésie péridurale récente) et ne serait pas indiquée si une ponction lombaire récente est en cause. Dans le cas d'une hypotension intracrânienne confirmée mais réfractaire au traitement, les experts mentionnent que l'IRM ou la TDM de la colonne vertébrale sont indiquées en combinaison avec une ponction lombaire pour diagnostiquer une fuite de liquide cérébro-spinal. La cisternographie est un examen complémentaire qui pourrait être réalisé une fois que le patient aura été orienté vers un spécialiste. Dans la situation plus spécifique d'une céphalée qui s'aggrave en position couchée, les experts suggèrent de réaliser une TDM en première intention, en raison de sa rapidité et pour assurer une utilisation optimale des ressources disponibles. Ils insistent sur le fait qu'une lésion expansive qui cause une céphalée est généralement suffisamment volumineuse pour être détectée par TDM. Les experts mentionnent qu'il est possible de considérer une IRM en deuxième intention dans des cas particulièrement problématiques. En présence d'une céphalée déclenchée par la toux ou par la manœuvre de Valsalva, les experts mentionnent que l'IRM pourrait être indiquée à la suite d'une consultation avec un spécialiste.

2.2.11. Céphalée associée à des douleurs de la région faciale

Certaines céphalées peuvent survenir en concomitance avec des douleurs de la région cervicale, rhinogène ou oromaxillofaciale, ou ressentie à la base du crâne, en région orbitaire ou périorbitaire. Les céphalées trigémino-vasculaires sont rares, mais peuvent parfois nécessiter le recours à l'imagerie. Une étude révèle que 5,3 % de tous les cas de céphalée orientés vers un service de neurologie générale concernaient une forme de céphalée originaire du nerf trijumeau. Cependant, la proportion de céphalées secondaires parmi celles-ci est inconnue [Larner, 2008].

2.2.11.1. Synthèse des guides de pratique en radiologie

Le diagnostic de céphalée d'origine rhinogène repose sur un examen clinique et une endoscopie nasale; il n'est donc pas nécessaire, dans la plupart des cas, de réaliser un

examen par imagerie. L'examen des sinus par TDM peut toutefois être approprié pour guider le choix du traitement, lorsque les symptômes sont réfractaires aux médicaments, s'il y a plusieurs épisodes de sinusite par année, en cas de signes ou de symptômes orbitaux ou si le patient est immunodéficient [RCR, 2018; DIP, 2014a; ACR, 2013; CAR, 2012b]. Par ailleurs, lorsque des complications intracrâniennes d'une maladie des sinus sont suspectées (ex. : empyème sous-dural se manifestant par le gonflement et une rougeur des paupières, trouble de la vision, ptôse, gonflement du front, fièvre, confusion, convulsion ou raideur de la nuque) ou lorsqu'une tumeur maligne est suspectée, l'examen du cerveau par IRM avec et sans contraste est indiquée (ou par TDM, si l'IRM est contre-indiquée) [RCR, 2018; DIP, 2014a; ACR, 2013]. La SFR recommande un examen par TDM avec contraste pour investiguer les complications infectieuses orbitaires ou encéphaliques d'une sinusite, suivi d'un examen par IRM, au besoin [SFR, 2013]. Dans les cas où la sinusite n'est pas en cause, l'imagerie peut être indiquée pour évaluer différentes anomalies anatomiques des sinus pouvant causer la céphalée.

Les céphalées d'origine oromaxillofaciale sont généralement attribuables à un trouble odontogène ou à la névralgie du trijumeau. L'ACR recommande généralement l'examen du cerveau par IRM avec et sans contraste. La TDM avec contraste est également indiquée pour investiguer les complications d'une infection (ex. : abcès, ostéomyélite) ou pour détecter d'autres causes traitables de douleur faciale. Si la douleur est ressentie dans une articulation temporomandibulaire, l'examen de cette articulation par IRM est indiquée, et ce, même si les symptômes mécaniques sont absents [ACR, 2013]. La CAR et le RCR mentionnent également que l'IRM est la modalité de choix pour détecter un dysfonctionnement de l'articulation temporomandibulaire. Selon la CAR, il s'agit toutefois d'un examen spécialisé qui ne devrait être demandé que par un spécialiste.

Lorsque la céphalée est ressentie à la base du crâne ou dans la région orbitaire ou périorbitaire, l'ACR recommande d'investiguer les pathologies potentielles en utilisant l'examen du cerveau et des orbites par IRM, avec et sans contraste (en utilisant une séquence impliquant la suppression du signal de la graisse). La TDM est indiquée en cas de symptôme post-traumatique ou de contre-indication d'IRM. Par ailleurs, l'ARM ou l'ATDM sont indiquées lorsqu'une lésion vasculaire est fortement suspectée [ACR, 2013]. Le RCR mentionne que la radiographie de la colonne vertébrale ou des sinus paranasaux n'est pas utile, même pour la céphalée avec des douleurs au cou, parce que ces examens n'affecteront pas le traitement [RCR, 2018].

Finalement, les céphalées associées au nerf trijumeau incluent l'algie vasculaire de la face (aussi appelé céphalée de Horton ou en grappe), l'hémicrânie paroxystique et la névralgie du trijumeau. Ce type de céphalée est rare et accompagné de douleur unilatérale de courte durée ou de symptômes crâniens ipsilatéraux dans la région du nerf trijumeau autonome. Plus spécifiquement, la névralgie du trijumeau a une incidence annuelle de 3 à 13 cas pour 100 000 individus, et jusqu'à 30 cas pour 100 000 individus âgés de 70 ans et plus [Delémont *et al.*, 2010]. Bien que le diagnostic de ces céphalées se fasse par l'examen clinique, l'ACR et le DIP recommandent de réaliser l'examen par IRM avec et sans contraste pour exclure des causes secondaires structurelles ou malignes possibles. L'ARM ou l'ATDM ne sont généralement pas indiquées, sauf pour

exclure une cause sous-jacente (néoplasme, sclérose en plaques ou compression vasculaire) en cas de névralgie du trijumeau [DIP, 2018; ACR, 2013].

Tableau 11 Synthèse des guides de pratique en radiologie sur la céphalée associée à des douleurs de la région faciale

		ACR 2013	DIP 2018	SFR 2013	RCR 2018	CAR 2012
Indication clinique						
Céphalée ressentie à la base du crâne, ou dans la région orbitairee ou périorbitaire	1re intention	Examen de la tête et des orbites par IRM avec et sans contraste [8] TDM [6] (lorsque l'IRM est contre-indiqué ou en cas de traumatisme) ARM ou ATDM – Dans des cas précis [4,5]	-	-	-	-
Céphalée d'origine oromaxillofaciale – étiologie inconnue	1re intention	IRM avec et sans contraste [8] TDM avec contraste – Dans des cas précis [6] Examen de l'articulation temporo-mandibulaire par IRM	-	-	IRM – Dans des cas précis [B]	IRM – Dans des cas précis [B]
Céphalée associée au nerf trijumeau autonome	1re intention	IRM avec et sans contraste [8] TDM avec contraste [5] (lorsque l'IRM est contre-indiquée) ARM ou ATDM – Dans des cas précis [4,5]	IRM	-	-	-
Céphalée d'origine rhinogène	1re intention	IRM avec et sans contraste – Dans des cas précis [8] TDM avec et/ou sans contraste [6] (lorsque l'IRM est contre-indiquée)	TDM	TDM avec contraste [B] (lorsque des complications infectieuses sont suspectées)	TDM – Dans des cas précis [B]	TDM – Dans des cas précis [B]
	2e intention	Examen des sinus par TDM (lorsque l'examen endoscopique indique une maladie des sinus)	-	IRM [B] (pour compléter l'examen par TDM, au besoin)	-	-

2.2.11.2. Synthèse des guides de pratique clinique

Sans explicitement mentionner la pertinence du recours à l'imagerie, le GPC du TOP souligne la nécessité d'orienter en neurologie les patients qui souffrent de céphalée associée au nerf trijumeau autonome. Les autres types de céphalées associées à des douleurs de la région faciale ou occipitale ne sont pas désignés comme des indications justifiant le recours à l'imagerie [TOP, 2016] ou ne sont pas mentionnés dans les guides [NICE, 2015; ICSI, 2013].

2.2.11.3. Synthèse des revues systématiques

Une RS a abordé le diagnostic de céphalée d'origine rhinogène (voir le tableau D-4 à l'annexe D). Celle-ci révèle que la majorité des patients qui décrivent une céphalée d'origine sinusale souffrent en fait de migraines [Patel *et al.*, 2013]. Pour confirmer les cas de céphalée causée par une pathologie rhinogène, cette revue recommande l'utilisation des critères de l'IHS et une évaluation exhaustive, y compris l'examen par TDM, l'examen du cou et de la tête, l'examen neurologique et l'endoscopie nasale. Cette recommandation diffère de celles des guides de pratique en radiologie qui indiquent que l'examen clinique et l'endoscopie nasale sont généralement suffisants pour établir le diagnostic de céphalée d'origine rhinogène et ne mentionnent pas le besoin de recourir systématiquement à la TDM. La qualité de cette revue a été évaluée comme étant moyenne.

En ce qui concerne la pertinence d'avoir recours à l'imagerie en cas de céphalée associée au nerf trijumeau, les RS restent équivoques (voir le tableau D-8 à l'annexe D). Tout d'abord, la revue d'Antonini et ses collaborateurs [2014] (qualité moyenne) abonde dans le même sens que les guides de pratique en radiologie et soutient la pertinence de recourir à l'IRM pour exclure des causes secondaires de la névralgie classique du trijumeau. La cause la plus commune de la névralgie est la compression neurovasculaire du nerf trijumeau, généralement détectable par IRM. La sensibilité de l'IRM pour détecter ces contacts neurovasculaires varie de 50 % à 95 % et sa spécificité, de 26 % à 100 % [Khaku *et al.*, 2017; Antonini *et al.*, 2014]. Une autre RS [Cai *et al.*, 2015] (qualité moyenne) fait état de l'utilité potentielle de l'ARM sans contraste (spécifiquement : système d'acquisition 3D ou séquence 3D par détection de temps de vol) pour la détection d'une compression neurovasculaire. Concernant le diagnostic de la névralgie du trijumeau, cette approche atteint une sensibilité moyenne de 95 % (91 % à 100 %) et une spécificité de 77 % (40 % à 100 %). Cependant, dans leur revue [2017], Khaku et ses collaborateurs soutiennent qu'il n'est pas nécessaire d'obtenir un examen d'imagerie puisqu'un réflexe anormal du nerf trijumeau a une sensibilité (94 %) et une spécificité (87 %) élevées pour distinguer la névralgie du trijumeau classique (primaire) d'une névralgie causée par une pathologie sous-jacente. Selon ces auteurs, l'IRM devrait être utilisée seulement dans des situations précises, c'est-à-dire des cas de paralysie du nerf trijumeau qui ne sont pas attribuables à un traumatisme ou à la névralgie du trijumeau classique. La qualité de cette revue a toutefois été jugée faible.

Par ailleurs, en ce qui concerne l'algie vasculaire de la face, Edvarsson mentionne dans sa revue [2014] que l'IRM-ARM devrait être réalisée chez les patients dont l'examen clinique est anormal ou qui présentent des symptômes atypiques, apparaissant

tardivement ou réfractaires aux traitements. Cela diffère des recommandations de l'ACR, qui indiquent que l'ARM ou l'ATDM ne sont pas indiquées dans les cas d'algie vasculaire de la face. Par ailleurs, dans sa revue, Edvarsson souligne aussi que les patients qui présentent une algie vasculaire de la face devraient être évalués en imagerie, particulièrement pour investiguer la possibilité d'une maladie de la région pituitaire ou d'une dissection artérielle. La qualité de cette revue a également été jugée faible.

Les autres types de céphalée associée à des douleurs de la région faciale ou occipitale n'ont pas été abordés dans les RS repérées.

2.2.11.4. Délibérations des experts

En ce qui concerne le diagnostic d'une céphalée potentiellement causée par une pathologie dans la région orbitaire ou périorbitaire, les experts sont d'accord concernant la recommandation des guides de recourir à l'IRM avec ou sans contraste. Dans le cas d'une céphalée d'origine oromaxillofaciale dont la cause suspectée serait une infection odontogène ou une inflammation de l'articulation temporo-mandibulaire, les experts recommandent le recours à la TDM. Cependant, ils sont d'avis que si une dysfonction ou une inflammation de l'articulation temporo-mandibulaire est suspectée à la suite de l'examen clinique, le clinicien devrait alors orienter le patient vers un spécialiste avant d'envisager un examen par imagerie. Lorsque la névralgie du nerf trijumeau est suspectée, les experts mentionnent que le diagnostic est posé à la suite de l'examen clinique, mais que l'IRM pourrait être indiquée en cas de douleur latéralisée et de symptômes autonomiques, d'autant plus que ces pathologies sont très rares et donc ne devraient pas être une cause d'utilisation excessive de tests d'imagerie. Advenant la nécessité d'appuyer le diagnostic clinique par un test d'imagerie, les experts rappellent que le patient devrait être orienté vers un spécialiste, en mentionnant que cette situation clinique constitue une cause fréquente d'examen d'imagerie injustifié. Dans le cas d'une céphalée d'origine rhinogène, les experts sont d'accord avec les auteurs des guides et mentionnent que la TDM peut être indiquée lorsque le diagnostic d'une maladie sinonasale est équivoque. Ils ajoutent que le recours à l'imagerie devrait se limiter aux patients qui n'ont pas répondu aux traitements de base (après un certain délai de traitement). Les experts rappellent qu'il n'est jamais indiqué de recourir à l'imagerie, y compris une radiographie, dans les cas de sinusite habituelle, à moins que des complications intracrâniennes soient suspectées.

2.3 Céphalées chez les enfants

La céphalée est relativement commune chez les enfants, soit une prévalence moyenne estimée à 58,4 % [Alexiou et Argyropoulou, 2013], qui augmente avec l'âge [Alfonzo *et al.*, 2013]. La grande majorité des céphalées chez les enfants sont primaires ou attribuables à des causes secondaires bénignes (ex. : infection des voies respiratoires supérieures). Les causes secondaires graves qui justifient l'examen par imagerie sont rares, mais variées. Environ 0,5 % à 1,0 % des céphalées chez l'enfant sont associées à des lésions intracrâniennes telles qu'une tumeur cérébrale, une hémorragie

intracrânienne ou une thrombose, qui requièrent une confirmation d'urgence [Conicella *et al.*, 2008; Burton *et al.*, 1997].

De manière générale, les recommandations sur le recours à l'imagerie en cas de céphalée chez les enfants et chez les adultes sont comparables. Le rayonnement ionisant étant une considération importante chez les enfants, les guides de pratique en radiologie recommandent généralement l'IRM comme modalité de choix. Bien qu'elle implique parfois d'avoir recours à la sédation chez les jeunes enfants, elle offre une meilleure visualisation de la fosse crânienne postérieure, des lésions de la jonction craniocervicale, de la matière blanche et des lésions sellaires que la TDM [DIP, 2017]. La TDM est plutôt réservée aux situations urgentes, notamment lorsqu'une hémorragie est suspectée ou pour établir un diagnostic rapide de lésion expansive. Néanmoins, la disponibilité locale, le degré d'urgence, l'exposition au rayonnement ionisant et la nécessité de sédation du patient doivent tous être considérés dans le choix de la modalité d'imagerie.

Les auteurs des GPC retenus ne font aucune recommandation spécifique visant les céphalées chez l'enfant. La prochaine section résume donc les recommandations issues des guides de pratique en radiologie ainsi que celles de quatre RS [Trofimova *et al.*, 2018; Mastrangelo et Midulla, 2017; Alexiou et Argyropoulou, 2013; Alfonzo *et al.*, 2013] (voir le tableau D-9 à l'annexe D). Toutefois, ces revues sont jugées de faible qualité, sauf celle d'Alexiou et Argyropoulou [2013], dont la qualité est jugée élevée.

2.3.1. Céphalée primaire, sans signe neurologique ni signal d'alerte

Tout comme chez l'adulte, les céphalées dont les symptômes ne sont pas attribuables à une anomalie pouvant être détectée (structurelle, vasculaire, métabolique, etc.) sont considérées comme primaires. Celles-ci incluent principalement les migraines (avec ou sans aura), les céphalées de tension et les céphalées en grappe. Chez les enfants âgés de 5 à 12 ans, la prévalence des migraines est estimée à 3,76 % et celle des céphalées de tension épisodiques ou chroniques est de 2,3 % et 1,6 %, respectivement [Arruda *et al.*, 2010]. En général, les symptômes de céphalées primaires sont les mêmes chez l'enfant et chez l'adulte (voir l'annexe G). Cependant, chez les enfants, les migraines sont fréquemment caractérisées par une douleur bilatérale, non pulsatile et des attaques plus courtes; on note un antécédent familial de migraine dans 70 % à 80 % des cas [Alexiou et Argyropoulou, 2013; Alfonzo *et al.*, 2013].

La distinction entre les céphalées primaires et les céphalées secondaires est essentielle à la prise en charge clinique. Les indications d'une atteinte secondaire sérieuse à investiguer par imagerie sont généralement déterminées par une caractéristique atypique de la céphalée, l'examen neurologique ou les antécédents médicaux du patient.

2.3.1.1 Synthèse des guides de pratique en radiologie

Tout comme chez les adultes, l'imagerie n'est pas recommandée pour établir le diagnostic ou faire l'évaluation d'une céphalée chez un enfant en l'absence d'anomalie indiquant une cause secondaire probable [RCR, 2018; ACR, 2017; SFR, 2013; CAR, 2012a].

La radiographie n'est pas indiquée chez un enfant souffrant de céphalée primaire [RCR, 2018; SFR, 2013]. Si la céphalée est persistante ou accompagnée de signes cliniques, le patient doit être orienté vers un spécialiste.

Tableau 12 Synthèse des guides de pratique en radiologie sur la céphalée primaire chez l'enfant qui ne présente aucun signe neurologique ni signal d'alerte

		ACR 2017	DIP 2018	SFR 2013	RCR 2018	CAR 2012
Indication clinique						
Céphalée primaire – sans signe neurologique ni signal d'alerte	1re intention	Recours à l'imagerie non indiqué	Recours à l'imagerie non indiqué	Radiographie du crâne et des sinus – non indiquée [B]	Recours à l'imagerie non indiqué	Recours à l'imagerie non indiqué

2.3.1.2. Synthèse des revues systématiques

Les RS retenues soulignent aussi la faible portée diagnostique de l'imagerie pour investiguer la céphalée primaire chez l'enfant. En l'absence de signe neurologique, une anomalie est révélée par l'imagerie dans seulement 0,4 % à 3,7 % des cas de céphalée, et constitue généralement une observation accessoire, sans lien déterminant avec les symptômes [Trofimova *et al.*, 2018; Alexiou et Argyropoulou, 2013; Alfonzo *et al.*, 2013].

2.3.1.3. Délibérations des experts

Les experts en pédiatrie sont d'avis que la céphalée primaire est un diagnostic d'exclusion en l'absence de signal d'alerte mais ils ajoutent que pour le clinicien, il est important de bien relever tout signal d'alerte. Il est donc primordial, selon eux, d'assurer une bonne description des symptômes typiques des céphalées primaires, d'autant plus que chez l'enfant, les symptômes ne sont pas toujours explicites et que leur description est souvent faite par les parents. Les experts mentionnent que le jugement clinique du clinicien doit primer et qu'il n'est pas pertinent de faire un examen par imagerie seulement pour rassurer le patient ou ses parents.

2.3.2. Céphalée atypique accompagnée de signaux d'alerte

Dans certains cas, une céphalée secondaire peut se manifester sans signe physique ou neurologique focal. Des signaux d'alerte peuvent donc être indiqués dans le tableau clinique d'une céphalée chez l'enfant, lorsqu'elle est caractérisée par des éléments qui ne sont pas typiques de céphalées primaires, telles que la migraine et la céphalée de tension.

2.3.2.1 Synthèse des guides de pratique en radiologie

Le DIP précise qu'un examen par IRM est recommandé dans les cas de céphalée atypique, notamment lorsque l'une des caractéristiques cliniques suivantes est présente : 1) début récent d'une céphalée (moins de 6 mois) qui ne répond pas aux médicaments; 2) absence d'antécédent familial de migraine; 3) antécédent familial ou médical qui prédispose à une lésion du SNC ou de tout autre signe indiquant l'implication du SNC; 4) vomissements ou confusion; 5) céphalée qui réveille le patient; 6) céphalée localisée

dans la région occipitale [DIP, 2014a]. L'importance de cette dernière caractéristique est toutefois controversée; l'ACR mentionne qu'une céphalée localisée dans la région occipitale n'est pas en elle-même associée à des changements observables par IRM. Le RCR ajoute que l'IRM (modalité préférée) ou la TDM est également recommandée dans les cas de migraine complexe [RCR, 2018].

De la même façon, l'investigation d'une céphalée persistante (durée de plus de 6 mois) chez un enfant est rarement indiquée, à moins qu'il présente l'un des signaux d'alerte suivants : 1) vomissements; 2) absence d'antécédent familial de migraine; 3) antécédent familial ou médical qui prédispose à une lésion du SNC ou tout autre signe indiquant l'implication du SNC; 4) enfant âgé de moins de 3 ans [DIP, 2017]. En pareils cas, le DIP recommande un examen par IRM (modalité privilégiée chez les enfants) ou par TDM. Il faut toutefois préciser que, mis à part la présence de signes neurologiques, il y a peu de données probantes sur les indications diagnostiques des céphalées persistantes chez l'enfant [DIP, 2017].

Tableau 13 Synthèse des guides de pratique en radiologie sur la céphalée atypique en présence de signaux d'alerte chez l'enfant

		ACR 2017	DIP 2018	SFR 2013	RCR 2018	CAR 2012
Céphalée chronique ou récurrente atypique – sans symptôme neurologique	1re intention	-	IRM – Dans des cas précis (certains signaux d'alerte à considérer) TDM – Dans des cas précis (certains signaux d'alerte à considérer)	-	IRM* [B] (modalité de choix) TDM* [B] Radiographie du crâne – Non indiquée [C]	IRM* [B] (modalité de choix si des inquiétudes persistent après une évaluation par un neurologue)

* Intervention considérée comme étant un examen spécialisé dans le guide de pratique en radiologie

2.3.2.2 Synthèse des revues systématiques

Les RS retenues rapportent que la céphalée associée au sommeil (qui réveille durant la nuit ou qui débute au réveil le matin et parfois accompagnée de vomissements) constitue un prédicteur important de lésion intracrânienne, et donc une indication de recours à l'imagerie [Trofimova *et al.*, 2018; Alexiou et Argyropoulou, 2013].

De même, une céphalée chronique dont le profil change soudainement est souvent considérée comme une indication de recours à l'imagerie [Alexiou et Argyropoulou, 2013]. Cependant, dans leur RS, Trofimova et ses collaborateurs [2018] ont repéré une étude ayant évalué la portée diagnostique de l'imagerie lors de l'investigation d'un changement de profil de la céphalée. Dans cette étude rétrospective, 201 patients sur les 1 561 étudiés ont passé un examen d'imagerie spécifiquement pour investiguer une céphalée dont le profil est changeant. L'examen d'imagerie a révélé des anomalies chez 26 de ces 201 patients (12,9 %), mais aucun cas de lésion intracrânienne nécessitant une intervention chirurgicale.

En ce qui concerne la localisation occipitale d'une céphalée comme indication d'imagerie, Trofimova et ses collaborateurs [2018] ont repéré trois études qui n'ont révélé

aucun cas de tumeur, de kyste, de sinusite ou d'hypertension intracrânienne à la suite de l'examen par imagerie de patients souffrant de céphalée occipitale, ce qui appuie la recommandation de l'ACR de ne pas considérer le fait que la céphalée soit ressentie dans la région occipitale comme un signal d'alerte.

2.3.2.3 Délibérations des experts

En cas de céphalée atypique et d'une indication de pathologie sous-jacente, les experts sont d'avis que la TDM est la modalité à privilégier, entre autres pour des raisons de disponibilité des ressources. Le recours à l'IRM pourrait être réservé à la consultation spécialisée. Lors de l'examen clinique, l'accent devrait être mis sur le profil changeant de la céphalée et la présence des signaux d'alerte typiques pour justifier le recours à l'imagerie.

2.3.3. Céphalée associée à un traumatisme ou à une blessure à la tête

Au Canada, l'incidence annuelle de traumatisme crânien léger chez l'enfant est de 130 à 200 cas pour 100 000 enfants [Kuppermann *et al.*, 2009]. La céphalée est l'un des symptômes les plus communs à la suite d'un traumatisme crânien léger chez un enfant, survenant dans 30 % à 70 % de ces cas [Pinchefsky *et al.*, 2015]. Les symptômes de la céphalée post-traumatique aigüe commencent dans les 7 jours suivant le traumatisme, et sont comparables à ceux de céphalées primaires. Dans la majorité des cas, les symptômes s'estompent en moins de 3 semaines; rarement, ils peuvent persister en céphalée post-traumatique sous-aigüe et chronique, généralement accompagnée d'étourdissements, d'un changement de personnalité ou de déficits neurologiques et neuropsychologiques graves [Alexiou et Argyropoulou, 2013; Alfonzo *et al.*, 2013].

2.3.3.1. Synthèse des guides de pratique en radiologie

L'importance de la céphalée en tant qu'indication d'un examen par imagerie en phase post-traumatique aigüe est controversée [ACR, 2014]. Dans ce contexte, le recours à l'imagerie est généralement guidé par des règles décisionnelles cliniques validées (ex. : PECARN, CATCH) [Easter *et al.*, 2014]. Ces indications vont au-delà de la portée des présents travaux, mais elles ont été abordées par l'INESSS dans un algorithme décisionnel spécifique à cette atteinte.

En ce qui concerne la céphalée en phase post-traumatique sous-aigüe, l'ACR recommande l'IRM sans contraste avec séquences SWI ou GRE en présence de signe ou de symptôme neurologique, de vomissements ou si la fréquence, la durée ou l'intensité de la céphalée augmente. Le recours à la TDM n'est généralement pas indiqué, sauf si l'IRM n'est pas disponible. Finalement, l'ARM est indiquée lorsqu'une anomalie vasculaire est suspectée [ACR, 2017].

Tableau 14 Synthèse des guides de pratique en radiologie sur la céphalée associée à un traumatisme ou à une blessure à la tête chez l'enfant

		ACR 2017	DIP 2018	SFR 2013	RCR 2018	CAR 2012
Indication clinique						
Céphalée sous-aiguë associée à un traumatisme ou à une blessure à la tête	1re intention	IRM sans contraste – Généralement indiquée TDM – Généralement non indiquée (sauf lorsque l'IRM est contre-indiquée)	-	-	-	-

2.3.3.2. Synthèse des revues systématiques

Dans une RS sur les règles décisionnelles pour investiguer les traumatismes crâniens chez l'enfant, les auteurs ont retenu une étude ayant documenté la portée diagnostique de la TDM en présence d'une céphalée post-traumatique isolée (sans autre symptôme significatif). Celle-ci rapporte que l'examen par TDM n'a révélé d'anomalie intracrânienne pertinente chez aucun des 2 462 enfants examinés [Mastrangelo et Midulla, 2017]. Cette RS recommande donc de réserver l'imagerie aux cas où d'autres symptômes post-traumatiques sont présents, notamment la perte de conscience, des vomissements ou une altération de l'état mental.

2.3.3.3. Délibérations des experts

Les experts spécifient que le recours à l'imagerie, plus spécifiquement la TDM d'urgence, est justifié si l'intensité d'une céphalée aigüe augmente, mais surtout lorsque sa fréquence augmente dans les 12 à 24 heures suivant un traumatisme à la tête. Si la céphalée apparaît plus de deux semaines après le traumatisme, alors une commotion cérébrale peut être suspectée et le recours à l'imagerie n'est pas indiqué, sauf dans le contexte d'un syndrome post-traumatique commotionnel. Lorsqu'une anomalie artérielle post-traumatique est suspectée, par exemple un anévrisme ou une fistule, les experts sont d'accord avec les auteurs des guides concernant le recours à l'IRM (ARM) ou à la TDM (ATDM), en insistant sur la très faible prévalence de cette situation clinique chez les enfants.

2.3.4. Céphalée attribuable à une infection intracrânienne

Chez l'enfant, une céphalée peut être le symptôme d'une infection intracrânienne ou extracrânienne. Les infections intracrâniennes sont des causes rares, mais graves de céphalée chez l'enfant. Les méningites ou les encéphalites sont la cause de céphalées aigües chez 2 % à 9 % des enfants évalués en raison d'une céphalée dans les services des urgences aux États-Unis [Schobitz *et al.*, 2006]. Dans un contexte similaire, une étude a rapporté que dans 5,2 % des cas où la céphalée est le symptôme primaire, un diagnostic de méningite virale a été posé [Do *et al.*, 2019; Burton *et al.*, 1997]. La méningite est notamment caractérisée par une douleur et une rigidité du cou, de même que par l'altération du niveau de conscience, de la fièvre et une sensibilité au crâne.

L’infection des voies respiratoires supérieures est une cause relativement fréquente de céphalée chez l’enfant. Généralement bénignes, ces infections peuvent parfois (3 % des cas) entraîner des complications intracrâniennes, notamment l’empyème sous-dural, souvent accompagnées de fièvre, d’une altération du niveau de conscience, d’un déficit neurologique ou de signes méningés [Alexiou et Argyropoulou, 2013].

2.3.4.1. Synthèse des guides de pratique en radiologie

Lorsqu’une infection intracrânienne est suspectée, le recours à l’imagerie est généralement guidé par les tests de laboratoire et les signes cliniques [Hughes *et al.*, 2010]. Si l’enfant qui souffre de céphalée présente des signes indicateurs d’une anomalie intracrânienne (ex. : fièvre et changement de l’état mental, signes focaux, raideur dans la nuque ou altération du niveau de conscience) ou d’autres symptômes cliniques graves tels que des vomissements ou de la photophobie, l’IRM avec et sans contraste est indiquée [ACR, 2017]. L’IRM est utile pour l’évaluation d’une infection intracrânienne telle que la méningite, l’encéphalite et un abcès cérébral, de même que pour l’évaluation d’une infection extracrânienne telle que l’empyème sous-dural.

Au service des urgences, la TDM peut être indiquée lorsqu’une infection intracrânienne est suspectée, avant d’effectuer une ponction lombaire, si l’IRM n’est pas disponible rapidement. L’IRM est toutefois plus sensible pour détecter l’encéphalite chez les enfants; un résultat négatif de l’examen par TDM sans contraste n’est pas suffisant pour exclure le diagnostic d’encéphalite chez les enfants [ACR, 2017].

Le diagnostic de la sinusite repose sur l’examen clinique. Cependant, chez les enfants, l’examen par IRM ou par TDM peut être nécessaire lorsqu’une céphalée intense et persistante est l’élément dominant de la sinusite ou lorsque la sinusite est réfractaire au traitement. Dans ces cas, l’imagerie est utile pour l’évaluation d’une complication intracrânienne ou pour la planification d’une intervention chirurgicale [RCR, 2018; ACR, 2017; CAR, 2012a].

La PTDM peut être utile pour évaluer un enfant qui souffre d’une infection accompagnée d’une inflammation de la mastoïde ou des sinus sphénoïdes, parce que ces cas présentent un risque élevé de thrombose veineuse.

Tableau 15 Synthèse des guides de pratique en radiologie sur la céphalée pédiatrique attribuable à une infection intracrânienne

		ACR 2017	DIP 2018	SFR 2013	RCR 2018	CAR 2012
Indication clinique						
Céphalée attribuable à une infection – infection intracrânienne suspectée	1re intention	IRM avec et sans contraste – Généralement indiquée TDM – Peut être appropriée	Orientation vers le service des urgences	-	-	-
Céphalée attribuable à une infection – sinusite confirmée	1re intention	IRM ou TDM – Dans des cas précis (lorsqu'une sinusite compliquée est suspectée ou que la céphalée est l'élément dominant d'une sinusite)	-	-	IRM ou TDM – Dans des cas précis [B] (pour évaluer des complications, planifier une chirurgie ou lorsque la sinusite est réfractaire au traitement) Radiographie des sinus – Non indiquée [C]	IRM ou TDM des sinus * [B] (en cas de sinusite confirmée, résistante au traitement)

* Intervention considérée comme un examen spécialisé dans le guide de pratique en radiologie

2.3.4.2. Synthèse des revues systématiques

La RS de Trofimova [2018] souligne que l'utilité de l'imagerie dans les cas d'infection du SNC est généralement limitée à l'évaluation d'une potentielle hypertension intracrânienne avant d'effectuer la ponction lombaire nécessaire pour confirmer une méningite.

2.3.4.3. Délibérations des experts

Les experts précisent que l'examen par TDM ne permet pas de diagnostiquer une méningite et qu'elle peut être faussement rassurante concernant le dépistage des effets de masse causant l'hypertension intracrânienne. Ces derniers ajoutent également que la ponction lombaire peut être réalisée sans avoir eu recours préalablement à un examen par TDM, notamment en l'absence de signe indicateur d'hypertension. Ils stipulent que la détection de la présence d'hypertension intracrânienne repose sur un diagnostic clinique. Les experts insistent donc sur la présence de signes cliniques spécifiques, notamment la fièvre, l'altération de l'état de conscience, la raideur de la nuque, les vomissements et la photophobie, pour guider le diagnostic de la méningite et le recours à la ponction lombaire.

Lorsqu'une infection intracrânienne autre que la méningite est suspectée, les experts préconisent le recours à l'examen par TDM en première intention, suivi d'un examen par IRM en deuxième intention, notamment pour déterminer la nature des complications. De même, les experts suggèrent d'avoir recours à la TDM en première intention en présence d'un patient qui souffre d'une sinusite accompagnée d'une céphalée intense et persistante qui laisse suspecter un empyème. Le recours à l'IRM peut être indiqué pour assurer un suivi après une intervention. Les experts rappellent que le diagnostic de la

sinusite est un diagnostic clinique et ne requiert pas d'examen par imagerie. Ils ajoutent que l'imagerie pourrait être utile pour détecter des complications majeures en présence de symptômes graves et inhabituels.

2.3.5. Céphalée accompagnée de signes neurologiques ou d'hypertension intracrânienne

Les déficits observés à l'examen neurologique complet (vigilance, fonctions cognitives, motricité, réflexes, sensibilité et nerfs crâniens) ou les signes d'hypertension intracrânienne sont des indicateurs importants de pathologies graves, notamment de tumeurs ou d'autres lésions expansives. L'hypertension intracrânienne s'observe principalement par l'œdème papillaire (« papillœdème »), mais elle peut également se manifester, chez le nourrisson et le jeune enfant, par une augmentation de la circonférence de la tête, la disjonction des sutures des os du crâne et la saillance des veines du cuir chevelu [Alexiou et Argyropoulou, 2013].

2.3.5.1. Synthèse des guides de pratique en radiologie

Une céphalée accompagnée de signes d'hypertension intracrânienne et, potentiellement, de symptômes, tels qu'une anomalie des réflexes ou de la démarche, une altération sensorielle ou un déficit fonctionnel des nerfs crâniens, est une indication d'examen par imagerie chez l'enfant. L'IRM du cerveau est la modalité recommandée dans la plupart des guides [ACR, 2017; DIP, 2014a; SFR, 2013], mais la TDM peut constituer une option de remplacement [SFR, 2013]. Selon le DIP, la TDM du cerveau est préférable à l'IRM si, en plus des signes neurologiques, le patient a subi un traumatisme récent potentiellement accompagné d'une hémorragie intracrânienne, de céphalée en coup de tonnerre ou si l'examen par IRM implique de trop longs délais ou nécessite une anesthésie générale [DIP, 2014a].

De plus, l'ACR recommande la PRM en combinaison avec l'IRM lorsqu'une hypertension intracrânienne idiosyncratique est suspectée [ACR, 2017].

Tableau 16 Synthèse des guides de pratique en radiologie sur la céphalée accompagnée de signes neurologiques ou d'hypertension intracrânienne chez l'enfant

		ACR 2017	DIP 2018	SFR 2013	RCR 2018	CAR 2012
Indication clinique						
Céphalée accompagnée de signes neurologiques ou d'hypertension intracrânienne – tumeur ou lésion cérébrale suspectée	1re intention	IRM avec et sans contraste – Généralement indiquée PRM (modalité de choix) ou PTDM – Peut être indiquée	Orientation vers le service des urgences pour un examen par imagerie IRM (modalité de choix) TDM – Dans des cas précis	IRM* [B] (modalité de choix) TDM* [B] Radiographie du crâne et des sinus – Non indiquée [B]	-	-

* Intervention considérée comme un examen spécialisé dans le guide de pratique en radiologie

2.3.5.2. Synthèse des revues systématiques

Les auteurs des RS retenues sont d'accord pour considérer les signes neurologiques et d'hypertension intracrânienne comme étant les plus importants prédicteurs d'une anomalie détectable par imagerie. En effet, chez l'enfant qui souffre de céphalée, l'examen par imagerie révèle que dans 95 % à 100 % des cas de lésion nécessitant une intervention chirurgicale, un déficit neurologique est présent [Trofimova *et al.*, 2018; Alexiou et Argyropoulou, 2013]. Notamment, les tumeurs intracrâniennes confirmées par imagerie sont accompagnées de signes neurologiques dans 88 % à 94 % des cas [Alexiou et Argyropoulou, 2013; Alfonzo *et al.*, 2013].

Plus spécifiquement, les meilleurs prédicteurs de pathologie intracrânienne relevés sont l'œdème papillaire, un trouble de la vision (vision double, embrouillée ou perte passagère), les vomissements, les convulsions, le nystagmus, l'ataxie ainsi que l'altération des réflexes, du niveau de conscience, de l'humeur ou de l'état mental [Trofimova *et al.*, 2018; Alexiou et Argyropoulou, 2013]. La bradycardie, l'hypertension artérielle et les inspirations anormales peuvent signifier une hypertension accompagnée d'une hernie du tronc cérébral et nécessitent une prise en charge plus urgente [Alexiou et Argyropoulou, 2013].

2.3.5.3. Délibérations des experts

En présence d'un enfant souffrant d'une céphalée accompagnée d'un déficit neurologique focal ou d'hypertension intracrânienne laissant suspecter une lésion expansive, les experts apportent certaines nuances aux recommandations de recours à l'imagerie présentées dans les guides. En effet, à l'instar des experts qui ont délibéré sur les recommandations visant la population adulte, ceux-ci recommandent le recours à la TDM en première intention, en raison de sa performance, mais aussi en raison du contexte d'urgence et d'accès aux ressources. Ils suggèrent également une IRM en deuxième intention lorsque la présence d'une lésion expansive est suspectée. Certains

experts ajoutent que la réticence à recourir à la TDM pour l'investigation de la fosse postérieure provient de vieilles études et n'est généralement plus d'actualité, considérant la performance des appareils de TDM actuellement utilisés. Par contre, lorsqu'une anomalie veineuse entraînant de l'hypertension idiopathique est suspectée, les experts sont d'accord avec les auteurs des guides quant à la recommandation de l'IRM-PRM comme technique de choix.

2.3.6. Céphalée aigüe, soudaine et intense

Bien que rare, l'HSA chez l'enfant peut également se manifester sous la forme d'une céphalée soudaine et intense. D'autres signes et symptômes, pouvant être associés à l'hémorragie intracrânienne, incluent la douleur et une raideur au cou, une perte de conscience, le déclenchement de céphalées lors de l'effort physique, des acouphènes pulsatiles, des convulsions ou d'autres signes ou déficits neurologiques. La céphalée aigüe peut également indiquer d'autres causes d'AVC, telles que la dissection artérielle et la thrombose veineuse cérébrale.

2.3.6.1. Synthèse des guides de pratique en radiologie

En cas de céphalée intense apparaissant soudainement (en coup de tonnerre) chez un enfant, les guides CAR et ACR recommandent de réaliser un examen par IRM ou par TDM sans contraste [ACR, 2017; CAR, 2012a]; l'examen par IRM peut être réalisé avec une séquence FLAIR et GRE pour la détection des saignements aigus. L'ARM du polygone de Willis, combinée à l'IRM, est également indiquée. L'ACR précise cependant qu'en raison de la rareté de cette atteinte chez l'enfant, les indications d'imagerie reposent sur une extrapolation des résultats des études portant sur des populations adultes.

L'ATDM peut être nécessaire pour détecter un anévrisme ou une malformation vasculaire lorsque l'hémorragie est confirmée [ACR, 2017; CAR, 2012a]. La PRM ou la PTDM sont indiquées lorsqu'un anévrisme ou une autre malformation artérioveineuse est suspecté [ACR, 2017]. L'artériographie peut être utile si les résultats de l'ARM ou de l'ATDM sont équivoques ou lorsque la présence de lésions des petits vaisseaux ou de dissection artérielle est fortement suspectée. L'artériographie est toutefois une intervention effractive nécessitant la présence d'une expertise locale [ACR, 2017].

L'ACR recommande également de privilégier le recours à la combinaison IRM-ARM lorsqu'un autre type d'AVC aigu, tel que la dissection artérielle, est suspecté. L'ATDM sans contraste de la tête est indiquée si l'IRM est contre-indiquée ou n'est pas disponible [ACR, 2017].

Finalement, lorsque l'on suspecte une anomalie des sinus veineux chez un enfant, notamment la thrombose, la combinaison d'IRM-PRM est indiquée; selon l'ACR, la portée diagnostique de l'IRM avec contraste peut être supérieure à celle de la PRM pour investiguer certains cas d'infection ou de thrombose du sinus caverneux. Quant à l'ARM, l'indication d'y avoir recours est limitée aux cas où une artérite est suspectée.

Tableau 17 Synthèse des guides de pratique en radiologie sur la céphalée aigüe, soudaine et intense chez l'enfant

		ACR 2017	DIP 2018	SFR 2013	RCR 2018	CAR 2012
Indication clinique						
Apparition soudaine d'une céphalée intense – HSA ou autre type d'AVC suspecté	1re intention	TDM sans contraste – Généralement indiquée IRM-ARM – Généralement indiquées ATDM – Peut-être indiquée (lorsqu'une dissection artérielle est suspectée) PRM ou PTDM – Généralement indiquée (sauf lorsqu'une malformation artérioveineuse est suspectée)	-	-	-	TDM [B] IRM [B]
	2e intention	ATDM – Peut être indiquée (si les résultats de l'ARM ne sont pas concluants) Artériographie – Généralement non indiquée (sauf si les résultats de l'ATDM-ARM ne sont pas concluants)	-	-	-	ARM ou ATDM
Apparition soudaine d'une céphalée grave – HSA ou autre type d'AVC confirmé	1re intention	ATDM – Peut être indiquée	-	-	-	-
Apparition soudaine ou progression rapide d'une céphalée, ou autre type de thrombose veineuse cérébrale suspecté	1re intention	IRM – Généralement indiquée PRM (modalité de choix) ou PTDM – Peut être indiquée	-	-	-	-
Apparition soudaine et grave d'une céphalée – artérite suspectée	1re intention	ARM – Peut être indiquée	-	-	-	-

2.3.6.2. Synthèse des revues systématiques

Aucune RS répondant aux critères de sélection n'a abordé la céphalée d'apparition soudaine ou sur les AVC chez l'enfant.

2.3.6.3. Délibérations des experts

Les experts mentionnent que cette situation clinique chez l'enfant est relativement rare et que généralement, elle concerne davantage les adultes. Ils spécifient que seulement 1 % des anévrismes intracrâniens surviennent chez des enfants de moins de 15 ans. Cependant, les experts sont d'avis que la TDM est indiquée d'urgence en première intention si la présence de saignement intracrânien est suspectée et que l'examen par IRM pourrait être considéré pour une évaluation secondaire. Les experts rapportent également que la sensibilité de la TDM est bien reconnue pour détecter des saignements intracrâniens et que les résultats de l'examen par TDM pourraient servir à établir les paramètres de l'examen par IRM subséquent. Les experts sont d'accord avec les auteurs des guides concernant le recours à l'ARM ou à l'ATDM pour localiser un anévrisme potentiel ou une malformation vasculaire chez l'enfant, lorsqu'une hémorragie intracrânienne est confirmée. En cas de résultats d'imagerie équivoques ou dans le cas

où une intervention endovasculaire est considérée, les experts sont également d'accord avec les auteurs des guides, qui recommandent de réaliser une angiographie cérébrale, laquelle est un examen spécialisé, dans un centre tertiaire. Les experts sont également d'avis que, lorsqu'une dissection des artères carotides ou cervicales est suspectée, la TDM avec ou sans contraste est indiquée en première intention et, en cas de doute, ils suggèrent d'orienter le patient vers un centre spécialisé. Les experts font remarquer que dans les centres tertiaires, les protocoles d'imagerie sont ajustés pour les enfants, de manière à réduire l'exposition de ces derniers au rayonnement. Dans les cas où une thrombose veineuse cérébrale est suspectée, les experts suggèrent le recours d'urgence à l'examen par TDM sans contraste, suivi d'un examen par TDM avec contraste en coupes fines. Dans ces cas, l'IRM présente plus d'artéfacts et rend difficile le diagnostic.

2.3.7. Autres atteintes cliniques

Chez l'enfant, une céphalée secondaire peut être causée par une autre atteinte clinique, notamment la malformation de Chiari de type I. L'anémie à hématies falciformes peut aussi être associée à une céphalée secondaire.

2.3.7.1. Synthèse des guides de pratique en radiologie

La prévalence estimée de la malformation de Chiari de type I est de 0,24 % à 3,6 % dans la population en général; toutefois, de 1 cas sur 7 à 1 cas sur 3 est asymptomatique [Kahn *et al.*, 2015; Meadows *et al.*, 2000]. Pour investiguer la malformation de Chiari de type I, l'ACR recommande l'IRM comme modalité de choix [ACR, 2017]. Les symptômes cliniques associés incluent une céphalée déclenchée par la manœuvre de Valsalva, la présence de dysfonction oropharyngienne ou de scoliose. La CAR et la RCR recommandent également l'IRM lorsqu'une malformation congénitale du cerveau en général est suspectée [RCR, 2018; CAR, 2012a].

Les enfants souffrant d'anémie à hématies falciformes présentent fréquemment des céphalées [Niebanck *et al.*, 2007]. Bien que ces céphalées puissent être primaires, elles peuvent aussi être attribuables à des causes spécifiques. Il est alors important d'investiguer la cause de la céphalée, particulièrement pour exclure la possibilité d'une maladie vasculaire cérébrale. Chez les enfants atteints d'anémie à hématies falciformes, les AVC sont beaucoup plus fréquents, soit un risque 200 fois plus élevé que dans la population générale des enfants [Bernaudin *et al.*, 2011; Ohene-Frempong *et al.*, 1998]. Selon l'ACR, l'examen par IRM avec une ARM est indiquée pour un enfant qui présente une céphalée et qui souffre d'anémie à hématies falciformes avec un antécédent d'AVC, un antécédent d'AIT, des convulsions, un symptôme neurologique ou un taux de plaquettes élevé [ACR, 2017].

Tableau 18 Synthèse des guides de pratique en radiologie sur la céphalée associée à d'autres situations cliniques chez l'enfant

		ACR 2017	DIP 2018	SFR 2013	RCR 2018	CAR 2012
Indication clinique						
Céphalée chez un enfant souffrant d'anémie à hématies falciformes	1re intention	IRM – Dans des cas précis (modalité de choix) ARM – Peut être indiquée	-	-	-	-
Céphalée aggravée par la manœuvre Valsalva ou malformation de Chiari de type I suspectée	1re intention	IRM – Généralement indiquée (modalité de choix)	-	-	-	-

2.3.7.2. Synthèse des revues systématiques

Aucune RS répondant aux critères de sélection n'a abordé la céphalée accompagnée d'anémie à hématies falciforme ou la malformation de Chiari de type I chez l'enfant.

2.3.7.3. Délibérations des experts

Les experts soulignent que, dans le cas d'un enfant atteint d'anémie à hématies falciformes qui présente une céphalée, la présence de complications hémorragiques est très rare mais que, lorsqu'elle est suspectée, l'examen par TDM d'urgence est alors indiqué. L'examen par IRM est en général utilisé pour assurer le suivi, de manière élective, des patients atteints d'anémie à hématies falciformes qui peuvent présenter des complications ischémiques. Les experts sont d'accord avec les auteurs des guides de pratique en radiologie, qui stipulent que l'IRM est indiquée en première intention lorsqu'une malformation de Chiari de type I est suspectée.

2.4. Indicateurs de suivi

L'adoption d'indicateurs de suivi permet d'une part d'avoir l'heure juste sur l'ampleur de l'utilisation excessive des examens d'imagerie – encore très peu documentée au Québec – et d'autre part, d'évaluer l'effet de la mise en application des recommandations pour accroître la pertinence d'avoir recours aux services d'imagerie. Les données issues des banques de données médico-administratives québécoises n'étant pas suffisamment ventilées, cela nécessiterait toutefois d'analyser les requêtes d'examen radiologique et d'en extraire la raison pour laquelle l'imagerie a été réalisée. Dans ce contexte, l'utilisation, à l'échelle de la province, de formulaires de requête électroniques et uniformisés s'avère prometteuse.

Une recherche non exhaustive de la littérature grise a permis de repérer certains indicateurs de suivi de la pertinence d'avoir recours à un test d'imagerie dans les cas de céphalée. En plus de mesurer l'utilisation excessive ou injustifiée, il est souhaitable de suivre l'utilisation pertinente des tests d'imagerie, notamment pour exclure la possibilité d'une réduction globale du recours à ce type de tests, même dans les cas où ils seraient justifiés.

Le tableau ci-dessous présente quelques exemples d'indicateurs ; peu d'entre eux ont toutefois été adoptés.

Utilisation excessive	Pourcentage de patients de 18 ans et plus souffrant de céphalées non compliquées relativement auxquelles un examen d'imagerie a été réalisé en l'absence de signal d'alerte [CMS, 2018; AAN, 2014]
	Pourcentage d'enfants âgés de 2 à 17 ans souffrant de céphalée post-traumatique évalués au service des urgences dans les 24 heures suivant le traumatisme, qui ont passé un examen d'imagerie en l'absence de signe neurologique, d'hémorragie ou de fracture au crâne [Child Health Evaluation and Research Center, 2015]
	Pourcentage de visites au service des urgences en raison d'une céphalée non traumatique menant à la réalisation d'un examen cérébral par TDM [CMS, 2018]
Utilisation injustifiée	Pourcentage d'examens cérébraux par TDM qui ont été réalisés en même temps qu'un examen des sinus par TDM [CMS, 2018].
Utilisation justifiée	Pourcentage de tests d'imagerie réalisés en raison d'une céphalée, qui ont montré des résultats indiquant une pathologique à l'origine de la céphalée [NICE, 2013]

DISCUSSION

Discordances entre les guides

Malgré un assez large consensus portant sur la détermination des situations cliniques qui justifient le recours à l'imagerie pour investiguer une céphalée, on note tout de même quelques discordances lorsqu'il s'agit de déterminer la modalité recommandée dans une situation clinique spécifique. La modalité d'imagerie recommandée peut dépendre du tableau clinique de la céphalée, du diagnostic recherché ou du degré d'urgence de la situation. Il faut aussi considérer les particularités locales dans l'accessibilité aux appareils d'imagerie, de même que les coûts et les délais associés à chaque modalité.

Le guide de l'ACR (États-Unis) est le plus exhaustif. Il est l'un des seuls à préciser la modalité à privilégier dans la plupart des situations cliniques décrites dans ce document et à recommander l'utilisation de contraste ou de séquences particulières qui pourraient améliorer la portée diagnostique de l'examen d'imagerie.

Contrairement aux autres guides de pratique en radiologie, dans celui du DIP (Australie), on remarque une tendance à recommander l'examen par TDM en première ligne dans la plupart des situations (sauf chez les enfants, la prudence étant alors recommandée quant à l'exposition au rayonnement ionisant). Ce guide mentionne que peu d'études ont été réalisées pour comparer la portée diagnostique de la TDM et de l'IRM dans l'évaluation de céphalées et que la TDM est généralement moins onéreuse, plus accessible et plus rapide.

Dans plusieurs cas, les guides de pratique en radiologique ne précisent pas la modalité à prioriser entre la TDM et l'IRM. Selon le consensus d'experts Choosing Wisely de l'American Headache Society [Loder *et al.*, 2013], lorsqu'un examen d'imagerie est requis, l'examen par TDM devrait être réalisé seulement dans les cas où l'examen par IRM n'est pas disponible ou dans les cas d'urgence (ex. : hémorragie intracrânienne, traumatisme crânien). Cette recommandation s'appuie sur le fait que l'IRM est généralement plus sensible pour détecter les lésions cérébrales ou les problèmes de pression intracrânienne, tout en évitant l'exposition du patient au rayonnement. La décision quant à la modalité choisie (IRM ou TDM) doit cependant prendre en compte d'autres éléments contextuels. Au Québec, on compte 8,6 appareils d'IRM par million d'habitants et, dans certaines régions éloignées, plusieurs établissements doivent se partager un même appareil d'IRM [INESSS, 2017]. Par conséquent, les délais d'attente pour obtenir un examen par IRM y sont beaucoup plus longs. Par ailleurs, la durée des examens varie selon la modalité, soit de 15 à 30 minutes dans le cas d'un examen par TDM, et jusqu'à 60 minutes dans le cas d'un examen par IRM.

Forces et limites de l'évaluation

Le but du présent avis est de fournir des recommandations pouvant s'adresser à un large public d'omnipraticiens, d'urgentologues et de cliniciens en première ligne. L'avis a également ciblé majoritairement le diagnostic des céphalées secondaires plutôt que celui

des céphalées primaires, étant donné que l'utilité de l'imagerie est de confirmer ou d'infirmer les diagnostics de céphalée secondaire suspectée.

Les recommandations issues de cet avis offrent l'avantage d'avoir été élaborées selon une méthode rigoureuse et systématique, fondée sur les meilleures données probantes disponibles. Le comité d'experts a pu se prononcer en cas de non-consensus ou de données insuffisantes, ainsi que sur la pertinence des recommandations dans le contexte spécifique québécois. Ce comité a permis d'intégrer les perspectives de représentants de plusieurs spécialités médicales. Cet avis a principalement été élaboré à l'aide de données issues de guides de pratiques en radiologie. Des guides en neurologie et en médecine d'urgence ont aussi été consultés, mais ceux-ci sont principalement axés sur la prise en charge clinique et n'ont donc pas été résumés dans le présent document. Les indications d'imagerie abordées dans ces guides concordent généralement avec celles qui ont été relevées dans les guides de pratique en radiologie.

De plus, la synthèse présentée ici repose sur une analyse secondaire, de par la nature des documents sélectionnés (RS et guides de pratique). Les guides utilisés dataient, pour la plupart, de 2013. Ils étaient donc élaborés à partir des résultats d'études antérieures, ne représentant donc pas nécessairement l'état des connaissances actuelles. Plusieurs recommandations issues de ces guides de pratique en radiologie sont d'ailleurs soutenues par des données relativement faibles, sur le plan de la quantité et de la qualité.

Validation externe des indications cliniques

Les recommandations ont été soumises à une validation externe par des cliniciens à l'aide d'un questionnaire en ligne. Au total, 34 cliniciens de diverses spécialités médicales (8 neurologues, 5 radiologistes, 6 omnipraticiens, 6 urgentologues, 5 internistes, 3 pédiatres urgentologues et 1 neurochirurgien) ont répondu au sondage en ligne visant à valider la pertinence des indications présentées. La presque totalité des cliniciens consultés ont signifié la pertinence des recommandations et ont soumis certaines suggestions à prendre en considération pour la mise en œuvre plus spécifique dans le contexte de leur spécialité médicale respective. La majorité de ceux-ci ont également mentionné que l'adoption des recommandations présentées dans cet avis serait globalement propice à entraîner une réduction du nombre d'examens d'imagerie dont le recours pour le diagnostic des céphalées n'est pas pertinent, et ce, sans représenter un risque pour les patients.

Comme il est précisé dans la littérature retenue et par les experts consultés, les cliniciens rappellent que le diagnostic de toute céphalée devrait inclure l'examen physique et neurologique ainsi que l'anamnèse, dont l'historique détaillé de l'apparition et de l'évolution de la céphalée. De plus, comme l'ont mentionné les experts consultés pour l'élaboration des recommandations, certains des lecteurs externes mentionnent l'importance que dans les requêtes d'examen, les signes et les symptômes qui ont mené à suspecter une situation clinique qui nécessite un examen d'imagerie soient clairement indiqués.

Certains cliniciens ont également rappelé que, puisque la très grande majorité des céphalées sont primaires et sont évaluées en première ligne, il est donc indispensable d'en rappeler les critères diagnostiques (voir l'annexe G). En ce qui concerne le contexte pédiatrique, les signes cliniques particuliers chez l'enfant ne sont pas toujours explicites et la seule présence d'une céphalée chez un enfant peut soulever un conflit décisionnel chez le clinicien, entraînant ainsi une utilisation potentiellement injustifiée des services d'imagerie.

On souligne également que certaines indications cliniques relèvent plutôt du spécialiste que de la première ligne. Cependant, certains cliniciens ont mentionné que le recours à la consultation spécialisée peut être limité dans certains contextes de pratique. Encore une fois, le jugement clinique doit primer, mais les éléments contextuels de la pratique de chaque clinicien demandent de conserver une certaine flexibilité quant à cette préoccupation.

Le choix de la modalité d'imagerie demeure un point de décision important : comme l'ont mentionné certains des cliniciens consultés, l'utilisation de la modalité appropriée pourrait permettre d'éviter d'avoir recours à des examens additionnels lorsque les résultats d'un test d'imagerie ne sont pas concluants. Notamment, le consensus est plus faible quant à la modalité indiquée lorsqu'une lésion expansive, notamment une tumeur, est suspectée. L'IRM est généralement jugée plus sensible que la TDM pour détecter de ce type de lésion; certains répondants soulignent cependant que la taille d'une lésion expansive causant une céphalée sera presque toujours suffisante pour être détectable par TDM. Dans un contexte où l'examen par IRM n'est généralement pas disponible rapidement, ces répondants soutiennent donc que la TDM peut être utilisée en première intention, en réservant l'IRM à la consultation spécialisée si une forte suspicion persiste. Dans ces situations cliniques, le choix de la modalité peut donc dépendre en grande partie d'éléments contextuels propres à chaque milieu de pratique.

De même, le consensus des répondants est plus faible quant à la modalité d'imagerie à privilégier chez les patients en pédiatrie. La préoccupation concernant l'exposition de ces patients au rayonnement ionisant par TDM est plus importante, mais certains experts rappellent encore une fois que l'accès à l'IRM est très limité dans certains contextes. Compte tenu du peu de données probantes sur la portée diagnostique relative de ces deux modalités et de la variabilité des contextes de pratique sur le plan de la disponibilité, de l'âge et de la performance des appareils, il peut être problématique de recommander systématiquement une modalité plutôt qu'une autre. Tout comme les experts, les répondants précisent cependant que si la TDM est utilisée pour examiner des enfants, les protocoles d'acquisition devraient être ajustés spécifiquement en conséquence, de manière à limiter l'exposition au rayonnement ionisant.

Conclusion et recommandations

En vue d'améliorer l'accès des patients aux examens d'imagerie diagnostique et de garantir à la population la pertinence d'y avoir recours, le présent avis vise à déterminer les situations cliniques dans lesquelles le recours à l'imagerie est justifié, chez les

adultes et chez les enfants souffrant de céphalée. Ces recommandations ont le potentiel d'accroître cette pertinence. Au Québec, plus de 30 % des examens d'imagerie ciblent la tête. La réduction du nombre d'investigations à faible valeur diagnostique représente un avantage autant sur le plan de l'accès aux examens d'imagerie et de la qualité de vie des patients que sur le plan de leurs coûts pour le système de santé.

La synthèse des guides de bonnes pratiques en imagerie, des GPC et des RS les plus récentes sur le sujet a permis de cerner treize situations cliniques chez les adultes et sept situations cliniques chez les enfants. De manière générale, il n'est pas recommandé d'effectuer un examen d'imagerie dans les cas de céphalée primaire, chronique et sans anomalie, ce qui représente la très grande majorité des cas de céphalée (environ 90 %). L'examen par imagerie n'est pas non plus recommandé dans le seul but de rassurer un patient. Il peut toutefois s'avérer nécessaire pour déterminer la cause d'une céphalée secondaire. Dans ces cas, la requête pour obtenir un examen d'imagerie devrait toujours indiquer la pathologie secondaire qui est suspectée, et/ou les signes et les symptômes justifiant le recours à ce type d'examen (signaux d'alerte). Les principales catégories de signaux d'alerte sont les suivantes :

Principales catégories de signaux d'alerte – chez l'adulte

- Céphalée qui s'intensifie ou change de manière significative
- Céphalée aigüe, soudaine et intense
- Céphalée associée à la consommation d'une substance psychoactive
- Céphalée accompagnée de coagulopathie ou d'usage d'un anticoagulant
- Céphalée chez une patiente enceinte ou en post-partum
- Céphalée associée à un traumatisme récent ou une blessure à la tête récente
- Céphalée accompagnée de signes neurologiques ou d'hypertension intracrânienne
- Céphalée attribuable à une infection intracrânienne
- Céphalée chez un patient atteint d'immunodéficience ou ayant un antécédent de cancer
- Céphalée nouvelle chez un patient de 50 ans ou plus
- Céphalée positionnelle
- Céphalée associée à l'activité physique ou à la toux
- Céphalée associée à des douleurs de la région faciale

Principales catégories de signaux d'alerte – chez l'enfant

- Céphalée atypique, progressive ou réfractaire au traitement
- Céphalée associée à un traumatisme récent ou une blessure à la tête récente
- Céphalée accompagnée de signes neurologiques ou d'hypertension intracrânienne
- Céphalée attribuable à une infection intracrânienne
- Céphalée aigüe, soudaine et intense
- Céphalée chez un patient atteint d'anémie à hématies falciformes, ou attribuable à une malformation de Chiari de type I

Dans la plupart des cas, la TDM est la modalité recommandée pour investiguer les cas qui nécessitent une prise en charge rapide. Le recours à l'IRM est principalement indiqué comme examen spécialisé en deuxième intention (au besoin) ainsi que dans un contexte électif, moins urgent. D'autres éléments pouvant influencer le choix de la modalité d'imagerie incluent la disponibilité des appareils et de l'expertise requises pour interpréter les images, le risque de découvertes accessoires ou fortuites, la durée de l'examen, l'exposition au rayonnement ionisant (notamment celle des enfants) et le besoin de recourir à la sédation (chez les jeunes enfants).

Des outils d'aide à la décision fondés sur les meilleures preuves scientifiques et le consensus d'experts sont également disponibles pour faciliter l'intégration des recommandations dans la pratique quotidienne des cliniciens de première ligne qui ont régulièrement l'occasion d'évaluer des patients souffrant de céphalée.

Une mise à jour périodique des recommandations est prévue pour en assurer la pertinence et la validité. De nouvelles études, par exemple sur la sensibilité croissante de certaines modalités d'imagerie ou sur la pertinence de l'examen par imagerie chez les enfants, pourraient éventuellement mener à la modification de certaines recommandations dans le futur.

RÉFÉRENCES

Aisiku I, Edlow JA, Goldstein J, Thomas LE. An evidence-based approach to diagnosis and management of subarachnoid hemorrhage in the emergency department. Emerg Med Pract 2014;16(10):1-29.

Alexiou GA et Argyropoulou MI. Neuroimaging in childhood headache: A systematic review. Pediatr Radiol 2013;43(7):777-84.

Alfonzo MJ, Bechtel K, Babineau S. Management of headache in the pediatric emergency department. Pediatr Emerg Med Pract 2013;10(1):1-25.

Alons IM, Goudsmit BF, Jellema K, van Walderveen MA, Wermer MJ, Algra A. Yield of computed tomography (CT) angiography in patients with acute headache, normal neurological examination, and normal non contrast CT: A meta-analysis. J Stroke Cerebrovasc Dis 2018;27(4):1077-84.

American Academy of Neurology (AAN). Headache – Quality Measurement Set [Measure #7: Overuse...]. Minneapolis, MN : AAN; 2014. Disponible à : https://www.aan.com/siteassets/home-page/policy-and-guidelines/quality/quality-measures/14headachemeasureset_pg.pdf.

American College of Radiology (ACR). Headache–Child. ACR Appropriateness Criteria®. Reston, VA : ACR; 2017. Disponible à : https://acsearch.acr.org/docs/69439/Narrative/.

American College of Radiology (ACR). Head Trauma — Child. ACR Appropriateness Criteria®. Reston, VA : ACR; 2014. Disponible à : https://acsearch.acr.org/docs/3083021/Narrative/.

American College of Radiology (ACR). Headache. ACR Appropriateness Criteria®. Reston, VA : ACR; 2013. Disponible à : https://acsearch.acr.org/docs/69482/Narrative/.

Antonini G, Di Pasquale A, Cruccu G, Truini A, Morino S, Saltelli G, et al. Magnetic resonance imaging contribution for diagnosing symptomatic neurovascular contact in classical trigeminal neuralgia: A blinded case-control study and meta-analysis. Pain 2014;155(8):1464-71.

Argyriou AA, Chroni E, Polychronopoulos P, Argyriou K, Papapetropoulos S, Corcondilas M, et al. Headache characteristics and brain metastases prediction in cancer patients. Eur J Cancer Care (Engl) 2006;15(1):90-5.

Arruda MA, Guidetti V, Galli F, Albuquerque RC, Bigal ME. Primary headaches in childhood – A population-based study. Cephalalgia 2010;30(9):1056-64.

Association canadienne des radiologistes (CAR). Section L : Section relative à la pédiatrie. Lignes directrices relatives aux demandes d'examen. Ottawa, ON : CAR; 2012a. Disponible à : https://car.ca/wp-content/uploads/P%C3%A9diatrie.pdf.

Association canadienne des radiologistes (CAR). Section A : Système nerveux central. Lignes directrices relatives aux demandes d'examen. Ottawa, ON : CAR; 2012b. Disponible à : https://car.ca/wp-content/uploads/Syst%C3%A8me-nerveux-central.pdf.

Barua B et Jacques D. Waiting your turn: Wait times for health care in Canada, 2018 report. Vancouver, BC : Fraser Institute; 2018. Disponible à : https://fraserinstitute.org/sites/default/files/waiting-your-turn-2018.pdf.

Becker M, Neugebauer EA, Eikermann M. Partial updating of clinical practice guidelines often makes more sense than full updating: A systematic review on methods and the development of an updating procedure. J Clin Epidemiol 2014;67(1):33-45.

Bernaudin F, Verlhac S, Arnaud C, Kamdem A, Chevret S, Hau I, et al. Impact of early transcranial Doppler screening and intensive therapy on cerebral vasculopathy outcome in a newborn sickle cell anemia cohort. Blood 2011;117(4):1130-40.

Blok KM, Rinkel GJ, Majoie CB, Hendrikse J, Braaksma M, Tijssen CC, et al. CT within 6 hours of headache onset to rule out subarachnoid hemorrhage in nonacademic hospitals. Neurology 2015;84(19):1927-32.

Bousser MG et Ferro JM. Cerebral venous thrombosis: An update. Lancet Neurol 2007;6(2):162-70.

Brouwers MC, Kho ME, Browman GP, Burgers JS, Cluzeau F, Feder G, et al. AGREE II: Advancing guideline development, reporting and evaluation in health care. CMAJ 2010;182(18):E839-42.

Burton LJ, Quinn B, Pratt-Cheney JL, Pourani M. Headache etiology in a pediatric emergency department. Pediatr Emerg Care 1997;13(1):1-4.

Buttgereit F, Dejaco C, Matteson EL, Dasgupta B. Polymyalgia rheumatica and giant cell arteritis: A systematic review. JAMA 2016;315(22):2442-58.

Cai J, Xin ZX, Zhang YQ, Sun J, Lu JL, Xie F. Diagnostic value of 3D time-of-flight MRA in trigeminal neuralgia. J Clin Neurosci 2015;22(8):1343-8.

Caldas AC, Silva C, Albuquerque L, Pimentel J, Silva V, Ferro JM. Cerebral amyloid angiopathy associated with inflammation: Report of 3 cases and systematic review. J Stroke Cerebrovasc Dis 2015;24(9):2039-48.

Canadian Headache Society. Four things physicians and patients should question [site Web]. Calgary, AB : Canadian Headache Society; 2017. Disponible à : https://choosingwiselycanada.org/headache/.

Carpenter CR, Hussain AM, Ward MJ, Zipfel GJ, Fowler S, Pines JM, Sivilotti ML. Spontaneous subarachnoid hemorrhage: A systematic review and meta-analysis describing the diagnostic accuracy of history, physical examination, imaging, and lumbar puncture with an exploration of test thresholds. Acad Emerg Med 2016;23(9):963-1003.

Centers for Medicare & Medicaid Services (CMS). Measures Inventory Tool [site Web]. Columbus, OH : CMS; 2018. Disponible à : https://cmit.cms.gov/CMIT_public/ListMeasures (consulté le 6 novembre 2018).

Child Health Evaluation and Research Center. QMETRIC: Quality Measurement, Evaluation, Testing, Review, and Implementation Consortium (2011-2015) [site Web]. Ann Arbor, MI : University of Michigan Medical School; 2015. Disponible à : https://chear.org/qmetric1#img (consulté le 6 novembre 2018).

Conicella E, Raucci U, Vanacore N, Vigevano F, Reale A, Pirozzi N, Valeriani M. The child with headache in a pediatric emergency department. Headache 2008;48(7):1005-11.

Cordenier A, De Hertogh W, De Keyser J, Versijpt J. Headache associated with cough: A review. J Headache Pain 2013;14:42.

Corovic A, Kelly S, Markus HS. Cerebral amyloid angiopathy associated with inflammation: A systematic review of clinical and imaging features and outcome. Int J Stroke 2018;13(3):257-67.

Counsell CE et Grant R. Incidence studies of primary and secondary intracranial tumors: A systematic review of their methodology and results. J Neurooncol 1998;37(3):241-50.

Coutinho JM, Gerritsma JJ, Zuurbier SM, Stam J. Isolated cortical vein thrombosis: Systematic review of case reports and case series. Stroke 2014;45(6):1836-8.

Danve A, Grafe M, Deodhar A. Amyloid beta-related angiitis—A case report and comprehensive review of literature of 94 cases. Semin Arthritis Rheum 2014;44(1):86-92.

Delémont C, Garin N, Luthy C, Annoni JM. Les céphalées. Genève, Suisse : Hôpitaux Universitaires de Genève (HUG) – Service de médecine de premier recours; 2010. Disponible à : https://www.hug-ge.ch/sites/interhug/files/structures/medecine_de_premier_recours/documents/infos_soignants/cephalees_2010df.pdf.

Diagnostic Imaging Pathways (DIP). Diagnostic Imaging Pathways - Headache (Adult) [site Web]. Perth, Australie : Western Australia Department of Health; 2018. Disponible à : http://www.imagingpathways.health.wa.gov.au/index.php/imaging-pathways/neurological/headache (consulté le 24 juillet 2018).

Diagnostic Imaging Pathways (DIP). Diagnostic Imaging Pathways - Paediatric, Headache (Recurrent) [site Web]. Perth, Australie : Western Australia Department of Health; 2017. Disponible à : http://www.imagingpathways.health.wa.gov.au/index.php/imaging-pathways/paediatrics/recurrent-headache (consulté le 24 juillet 2018).

Diagnostic Imaging Pathways (DIP). Diagnostic Imaging Pathways - Paediatric, Headache [site Web]. Perth, Australie : Western Australia Department of Health; 2014a. Disponible à : http://www.imagingpathways.health.wa.gov.au/index.php/imaging-pathways/paediatrics/child-with-headaches (consulté le 24 juillet 2018).

Diagnostic Imaging Pathways (DIP). Diagnostic Imaging Pathways - Headache (Thunderclap) [site Web]. Perth, Australie : Western Australia Department of Health; 2014b. Disponible à : http://www.imagingpathways.health.wa.gov.au/index.php/imaging-pathways/neurological/thunderclap-headache (consulté le 24 juillet 2018).

Do TP, Remmers A, Schytz HW, Schankin C, Nelson SE, Obermann M, et al. Red and orange flags for secondary headaches in clinical practice: SNNOOP10 list. Neurology 2019;92(3):134-44.

Duarte MJ, Kozin ED, Barshak MB, Reinshagen K, Knoll RM, Abdullah KG, et al. Otogenic brain abscesses: A systematic review. Laryngoscope Investig Otolaryngol 2018;3(3):198-208.

Dubosh NM, Bellolio MF, Rabinstein AA, Edlow JA. Sensitivity of early brain computed tomography to exclude aneurysmal subarachnoid hemorrhage: A systematic review and meta-analysis. Stroke 2016;47(3):750-5.

Ducros A. Reversible cerebral vasoconstriction syndrome. Lancet Neurol 2012;11(10):906-17.

Easter JS, Bakes K, Dhaliwal J, Miller M, Caruso E, Haukoos JS. Comparison of PECARN, CATCH, and CHALICE rules for children with minor head injury: A prospective cohort study. Ann Emerg Med 2014;64(2):145-52.e5.

Edgeworth J, Bullock P, Bailey A, Gallagher A, Crouchman M. Why are brain tumours still being missed? Arch Dis Child 1996;74(2):148-51.

Edlow JA, Caplan LR, O'Brien K, Tibbles CD. Diagnosis of acute neurological emergencies in pregnant and post-partum women. Lancet Neurol 2013;12(2):175-85.

Edvardsson B. Symptomatic cluster headache: A review of 63 cases. Springerplus 2014;3:64.

Emery DJ, Shojania KG, Forster AJ, Mojaverian N, Feasby TE. Overuse of magnetic resonance imaging. JAMA Intern Med 2013;173(9):823-5.

Ferro JM, Bousser MG, Canhão P, Coutinho JM, Crassard I, Dentali F, et al. European Stroke Organization guideline for the diagnosis and treatment of cerebral venous thrombosis – Endorsed by the European Academy of Neurology. Eur Stroke J 2017;2(3):195-221.

Gaist D, Wallander MA, Gonzalez-Perez A, Garcia-Rodriguez LA. Incidence of hemorrhagic stroke in the general population: Validation of data from The Health Improvement Network. Pharmacoepidemiol Drug Saf 2013;22(2):176-82.

Garvey L, Winston A, Walsh J, Post F, Porter K, Gazzard B, et al. HIV-associated central nervous system diseases in the recent combination antiretroviral therapy era. Eur J Neurol 2011;18(3):527-34.

Ginath S et Golan A. Images in clinical medicine. Gestational pituitary-tumor apoplexy. N Engl J Med 2010;363(7):e10.

Gonzalez-Perez A, Gaist D, Garcia Rodriguez LA. Warfarin and absolute risk of hemorrhagic stroke. CMAJ 2013;185(8):687.

Holle D et Obermann M. The role of neuroimaging in the diagnosis of headache disorders. Ther Adv Neurol Disord 2013;6(6):369-74.

Hughes DC, Raghavan A, Mordekar SR, Griffiths PD, Connolly DJ. Role of imaging in the diagnosis of acute bacterial meningitis and its complications. Postgrad Med J 2010;86(1018):478-45.

Hunder GG, Bloch DA, Michel BA, Stevens MB, Arend WP, Calabrese LH, et al. The American College of Rheumatology 1990 criteria for the classification of giant cell arteritis. Arthritis Rheum 1990;33(8):1122-8.

Huston KA, Hunder GG, Lie JT, Kennedy RH, Elveback LR. Temporal arteritis: A 25-year epidemiologic, clinical, and pathologic study. Ann Intern Med 1978;88(2):162-7.

Ifediora CO. Insights into radiographic investigations for headaches in general practice. Fam Pract 2018;35(4):412-9.

Institut national d'excellence en santé et en services sociaux (INESSS). Utilisation de l'imagerie par résonance magnétique en présence de douleurs musculosquelettiques chez les personnes adultes du Québec. Québec, Qc : INESSS; 2017. Disponible à : https://www.inesss.qc.ca/nc/publications/publications/publication/utilisation-de-limagerie-par-resonance-magnetique-en-presence-de-douleurs-musculosquelettiques.html.

Institute for Clinical Systems Improvement (ICSI). Diagnosis and treatment of headache. Eleventh Edition. Bloomington, MN : ICSI; 2013. Disponible à : https://www.icsi.org/wp-content/uploads/2019/01/Headache.pdf.

International Agency for Research on Cancer (IARC). GLOBOCAN 2012: Estimated cancer incidence, mortality and prevalence worldwide in 2012. Lyon, France : IARC; 2012. Disponible à : https://publications.iarc.fr/Databases/Iarc-Cancerbases/GLOBOCAN-2012-Estimated-Cancer-Incidence-Mortality-And-Prevalence-Worldwide-In-2012-V1.0-2012.

International Headache Society (IHS). Headache Classification Committee of the International Headache Society (IHS) The International Classification of Headache Disorders, 3rd edition. Cephalalgia 2018;38(1):1-211.

Kahn EN, Muraszko KM, Maher CO. Prevalence of Chiari I malformation and syringomyelia. Neurosurg Clin N Am 2015;26(4):501-7.

Kairys N et Garg M. Subarachnoid Hematoma [site Web]. Treasure Island, FL : StatPearls Publishing; 2018. Disponible à : https://www.ncbi.nlm.nih.gov/books/NBK518975/.

Khaku A, Patel V, Zacharia T, Goldenberg D, McGinn J. Guidelines for radiographic imaging of cranial neuropathies. Ear Nose Throat J 2017;96(10-11):E23-E39.

Kung J, Chiappelli F, Cajulis OO, Avezova R, Kossan G, Chew L, Maida CA. From systematic reviews to clinical recommendations for evidence-based health care: Validation of Revised Assessment of Multiple Systematic Reviews (R-AMSTAR) for grading of clinical relevance. Open Dent J 2010;4:84-91.

Kuppermann N, Holmes JF, Dayan PS, Hoyle JD Jr, Atabaki SM, Holubkov R, et al. Identification of children at very low risk of clinically-important brain injuries after head trauma: A prospective cohort study. Lancet 2009;374(9696):1160-70.

Kvisvik EV, Stovner LJ, Helde G, Bovim G, Linde M. Headache and migraine during pregnancy and puerperium: The MIGRA-study. J Headache Pain 2011;12(4):443-51.

Landtblom AM, Fridriksson S, Boivie J, Hillman J, Johansson G, Johansson I. Sudden onset headache: A prospective study of features, incidence and causes. Cephalalgia 2002;22(5):354-60.

Larner AJ. Trigeminal autonomic cephalalgias: Frequency in a general neurology clinic setting. J Headache Pain 2008;9(5):325-6.

Latinovic R, Gulliford M, Ridsdale L. Headache and migraine in primary care: Consultation, prescription, and referral rates in a large population. J Neurol Neurosurg Psychiatry 2006;77(3):385-7.

Lee VH, Brown RD Jr, Mandrekar JN, Mokri B. Incidence and outcome of cervical artery dissection: A population-based study. Neurology 2006;67(10):1809-12.

Lie JT. Illustrated histopathologic classification criteria for selected vasculitis syndromes. American College of Rheumatology Subcommittee on Classification of Vasculitis. Arthritis Rheum 1990;33(8):1074-87.

Loder E, Weizenbaum E, Frishberg B, Silberstein S. Choosing Wisely in headache medicine: The American Headache Society's list of five things physicians and patients should question. Headache 2013;53(10):1651-9.

Logan SA et MacMahon E. Viral meningitis. BMJ 2008;336(7634):36-40.

Luo Y, Tian X, Wang X. Diagnosis and treatment of cerebral venous thrombosis: A review. Front Aging Neurosci 2018;10:2.

Mastrangelo M et Midulla F. Minor head trauma in the pediatric emergency department: Decision making nodes. Curr Pediatr Rev 2017;13(2):92-9.

Meadows J, Kraut M, Guarnieri M, Haroun RI, Carson BS. Asymptomatic Chiari type I malformations identified on magnetic resonance imaging. J Neurosurg 2000;92(6):920-6.

Mehdi A et Hajj-Ali RA. Reversible cerebral vasoconstriction syndrome: A comprehensive update. Curr Pain Headache Rep 2014;18(9):443.

Meurer WJ, Walsh B, Vilke GM, Coyne CJ. Clinical guidelines for the emergency department evaluation of subarachnoid hemorrhage. J Emerg Med 2016;50(4):696-701.

Minen MT, Tanev K, Friedman BW. Evaluation and treatment of migraine in the emergency department: A review. Headache 2014;54(7):1131-45.

Morris Z, Whiteley WN, Longstreth WT Jr, Weber F, Lee YC, Tsushima Y, et al. Incidental findings on brain magnetic resonance imaging: Systematic review and meta-analysis. BMJ 2009;339:b3016.

Morrison A. Utilisation appropriée des techniques d'imagerie médicale de pointe : TDM, IRM et TEP/TDM. Analyse prospective, numéro 39. Ottawa, ON : Agence canadienne des médicaments et des technologies de la santé (ACMTS); 2013. Disponible à : https://www.cadth.ca/sites/default/files/pdf/DiagnosticImagingLitScan_f.pdf.

National Institute for Health and Care Excellence (NICE). Headaches in over 12s: Diagnosis and management. Clinical guideline [CG150]. Londres, Angleterre : NICE; 2015. Disponible à : https://www.nice.org.uk/guidance/cg150/resources/headaches-in-over-12s-diagnosis-and-management-pdf-35109624582853.

National Institute for Health and Care Excellence (NICE). Headaches in over 12s. Quality standard [QS42]. Londres, Angleterre : NICE; 2013. Disponible à : https://www.nice.org.uk/guidance/qs42/resources/headaches-in-over-12s-pdf-2098663350469.

Negro A, Delaruelle Z, Ivanova TA, Khan S, Ornello R, Raffaelli B, et al. Headache and pregnancy: A systematic review. J Headache Pain 2017;18(1):106.

Niebanck AE, Pollock AN, Smith-Whitley K, Raffini LJ, Zimmerman RA, Ohene-Frempong K, Kwiatkowski JL. Headache in children with sickle cell disease: Prevalence and associated factors. J Pediatr 2007;151(1):67-72.e1.

Ohene-Frempong K, Weiner SJ, Sleeper LA, Miller ST, Embury S, Moohr JW, et al. Cerebrovascular accidents in sickle cell disease: Rates and risk factors. Blood 1998;91(1):288-94.

Pai M, McCulloch M, Gorman JD, Pai N, Enanoria W, Kennedy G, et al. Systematic reviews and meta-analyses: An illustrated, step-by-step guide. Natl Med J India 2004;17(2):86-95.

Paradowska-Stankiewicz I et Piotrowska A. Meningitis and encephalitis in Poland in 2014. Przegl Epidemiol 2016;70(3):349-57.

Pascual J et Berciano J. Experience in the diagnosis of headaches that start in elderly people. J Neurol Neurosurg Psychiatry 1994;57(10):1255-7.

Patel ZM, Kennedy DW, Setzen M, Poetker DM, DelGaudio JM. "Sinus headache": Rhinogenic headache or migraine? An evidence-based guide to diagnosis and treatment. Int Forum Allergy Rhinol 2013;3(3):221-30.

Perry JJ, Stiell IG, Sivilotti ML, Bullard MJ, Hohl CM, Sutherland J, et al. Clinical decision rules to rule out subarachnoid hemorrhage for acute headache. JAMA 2013;310(12):1248-55.

Pinchefsky E, Dubrovsky AS, Friedman D, Shevell M. Part I—Evaluation of pediatric post-traumatic headaches. Pediatr Neurol 2015;52(3):263-9.

Polkowska A, Toropainen M, Ollgren J, Lyytikainen O, Nuorti JP. Bacterial meningitis in Finland, 1995-2014: A population-based observational study. BMJ Open 2017;7(5):e015080.

Rodriguez-Pardo J, Lara-Lara M, Sanz-Cuesta BE, Fuentes B, Diez-Tejedor E. Occipital condyle syndrome: A red flag for malignancy. Comprehensive literature review and new case report. Headache 2017;57(5):699-708.

Rostami R, Mittal S, Rostami P, Tavassoli F, Jabbari B. Brain metastasis in breast cancer: A comprehensive literature review. J Neurooncol 2016;127(3):407-14.

Royal College of Radiologists (RCR). iRefer Guidelines: Making the best use of clinical radiology. Version 8.0.1. Londres, Angleterre : RCR; 2018. Disponible à : https://www.irefer.org.uk/guidelines.

Salvarani C, Gabriel SE, O'Fallon WM, Hunder GG. The incidence of giant cell arteritis in Olmsted County, Minnesota: Apparent fluctuations in a cyclic pattern. Ann Intern Med 1995;123(3):192-4.

Schievink WI. Spontaneous spinal cerebrospinal fluid leaks. Cephalalgia 2008;28(12):1345-56.

Schobitz E, Qureshi F, Lewis D. Pediatric headaches in the emergency department. Curr Pain Headache Rep 2006;10(5):391-6.

Schoen JC, Campbell RL, Sadosty AT. Headache in pregnancy: An approach to emergency department evaluation and management. West J Emerg Med 2015;16(2):291-301.

Smith JH et Swanson JW. Giant cell arteritis. Headache 2014;54(8):1273-89.

Société Française de Radiologie (SFR). Guide du bon usage des examens d'imagerie médicale [site Web]. Paris, France : Société Française de Radiologie (SFR) et Société française de médecine nucléaire (SFMN); 2013. Disponible à : http://gbu.radiologie.fr/.

Sonneville R, Ruimy R, Benzonana N, Riffaud L, Carsin A, Tadié JM, et al. An update on bacterial brain abscess in immunocompetent patients. Clin Microbiol Infect 2017;23(9):614-20.

Spierings EL et Sabin TD. De novo headache during pregnancy and puerperium. Neurologist 2016;21(1):1-7.

Steiner TJ, Stovner LJ, Birbeck GL. Migraine: The seventh disabler. J Headache Pain 2013;14:1.

Stiell IG, Clement CM, Rowe BH, Schull MJ, Brison R, Cass D, et al. Comparison of the Canadian CT Head Rule and the New Orleans Criteria in patients with minor head injury. JAMA 2005;294(12):1511-8.

Thigpen MC, Whitney CG, Messonnier NE, Zell ER, Lynfield R, Hadler JL, et al. Bacterial meningitis in the United States, 1998-2007. N Engl J Med 2011;364(21):2016-25.

Toward Optimized Practice (TOP). Primary care management of headache in adults. Clinical Practice Guideline. 2e éd. Edmonton, AB : Institute of Health Economics (IHE); 2016. Disponible à : https://www.ihe.ca/research-programs/hta/aagap/headache.

Trofimova A, Vey BL, Mullins ME, Wolf DS, Kadom N. Imaging of children with nontraumatic headaches. AJR Am J Roentgenol 2018;210(1):8-17.

Vongvaivanich K, Lertakyamanee P, Silberstein SD, Dodick DW. Late-life migraine accompaniments: A narrative review. Cephalalgia 2015;35(10):894-911.

Westover AN, McBride S, Haley RW. Stroke in young adults who abuse amphetamines or cocaine: A population-based study of hospitalized patients. Arch Gen Psychiatry 2007;64(4):495-502.

ANNEXE A

Stratégie de repérage d'information scientifique

Bases de données bibliographiques

MEDLINE (Ovid) **Date de la recherche : juillet 2018** **Limites : 2013 - ; anglais, français**	
1	exp Headache/ OR exp Headache Disorders/
2	(headache* OR migraine* OR cephalalgia* OR cephalodynia* OR ciliary neuralgia* OR head pain* OR hemicrania* OR horton* syndrome* OR migrainosus OR SUNA OR SUNCT).ti,ab,kw
3	1 OR 2
4	exp Tomography, X-Ray Computed/ OR exp Magnetic Resonance Imaging/ OR Neuroimaging/ OR Diagnostic Imaging/
5	(cat scan* OR (compute* ADJ2 tomograph*) OR ct scan* OR fmri OR ((mr OR magnetic resonance) ADJ2 (imag* OR tomograph* OR angiograph*)) OR mri OR neuroimag* OR neuro imag*).ti,ab,kw
6	4 OR 5
7	exp Guidelines as Topic/ OR exp Practice Guidelines as Topic/ OR Guideline.pt OR exp Health Planning Guidelines/ OR Practice Guideline.pt OR exp Consensus/ OR Consensus Development Conference, NIH.pt OR Consensus Development Conference.pt OR exp Consensus Development Conferences, NIH as Topic/ OR exp Consensus Development Conferences as Topic/ OR exp Critical Pathways/ OR Clinical Conference.pt OR exp Algorithms/ OR exp Review Literature as Topic/ OR exp Meta-Analysis as Topic/ OR exp Meta-Analysis/ OR Meta-Analysis.pt OR exp Technology Assessment, Biomedical/ OR (guideline* OR guide line* OR CPG OR CPGs OR guidance OR practical guide* OR (best ADJ3 practice*) OR (evidence ADJ2 (base* OR report* OR synthes* OR research OR practice OR best)) OR consensus OR algorithm* OR (clinical ADJ2 (path OR paths OR pathway* OR protocol*)) OR (critical ADJ2 (path OR paths OR pathway*)) OR recommendation* OR committee opinion* OR policy statement* OR position statement* OR practice parameter* OR practice pathway* OR practice protocol* OR ((standard OR standards) ADJ2 (care* OR practice)) OR (gold ADJ2 standard*) OR (systematic* ADJ3 (review* OR overview* OR literature OR search* OR research*)) OR meta-analy* OR metaanaly* OR met analy* OR metanaly* OR meta-review* OR metareview* OR meta regression* OR metaregression* OR meta synthesis OR metasynthesis OR overview of review* OR umbrella review* OR HTA OR HTAs OR technology assessment* OR technology overview* OR technology appraisal*).ti,ab OR (Review.pt AND ((medline OR pubmed) AND (cochrane OR embase OR cinahl OR psycinfo)).ti,ab)
8	3 AND 6 AND 7
9	((headache* OR migraine*).ti AND ((manage* OR diagnos*).ti OR di.fs)) AND ((guideline* OR guide line* OR guidance* OR consensus OR position statement*).ti OR Practice Guideline.pt)
10	8 OR 9
11	Case Reports.pt OR Comment.pt OR Editorial.pt OR Letter.pt
12	10 NOT 11

Embase (Ovid) **Date de la recherche : juillet 2018** **Limites : 2013 - ; anglais, français ; notices Embase seulement**	
1	exp "Headache and Facial Pain"/di
2	(headache* OR migraine* OR cephalalgia* OR cephalodynia* OR ciliary neuralgia* OR head pain* OR hemicrania* OR horton* syndrome* OR migrainosus OR SUNA OR SUNCT).ti,ab,kw
3	1 OR 2
4	exp Computer Assisted Tomography/ OR exp Nuclear Magnetic Resonance Imaging/ OR Neuroimaging/ OR Diagnostic Imaging/
5	(cat scan* OR (compute* ADJ2 tomograph*) OR ct scan* OR fmri OR ((mr OR magnetic resonance) ADJ2 (imag* OR tomograph* OR angiograph*)) OR mri OR neuroimag* OR neuro imag*).ti,ab,kw

6	4 OR 5
7	exp Practice Guideline/ OR Health Care Planning/ OR Algorithm/ OR Consensus/ OR Consensus Development/ OR Clinical Pathway/ OR Clinical Protocol/ OR (guideline* OR guide line* OR guidance* OR practical guide* OR CPG OR CPGs OR algorithm* OR (best ADJ3 practice*) OR clinical path OR clinical paths OR (clinical ADJ3 pathway*) OR clinical protocol* OR committee opinion* OR consensus OR (critical ADJ3 pathway*) OR policy statement* OR position statement* OR practice parameter* OR practice pathway* OR practice protocol* OR recommendation* OR standard of care OR standards of care OR standard care* OR gold standard* OR practice standard*).ti,ab. OR standard*.ti OR Meta-Analysis/ OR "Meta Analysis (Topic)"/ OR Biomedical Technology Assessment/ OR Systematic Review/ OR "Systematic Review (Topic)"/ OR (meta-analy* OR metaanaly* OR met analy* OR metanaly* OR meta regression* OR metaregression* OR meta review* OR metareview* OR meta synthesis OR metasynthesis OR overview of review* OR (systematic* ADJ3 (review* OR overview* OR search* OR research*)) OR evidence base* OR evidence report* OR evidence synthesis OR evidence syntheses OR research evidence* OR technology appraisal* OR technology assessment* OR technology overview* OR technology reassessment* OR umbrella review* OR HTA OR HTAs).ti,ab. OR (review.tw. AND ((medline OR pubmed) AND (cinahl OR cochrane OR embase OR psycinfo)).ti,ab.)
8	3 AND 6 AND 7
9	(headache* OR migraine*).ti AND ((manage* OR diagnos*).ti OR di.fs)) AND ((guideline* OR guide line* OR guidance* OR consensus OR position statement*).ti OR exp Practice Guideline/)
10	8 OR 9
11	Case Report/ OR Editorial/ OR Letter/
12	10 NOT 11

EBM Reviews (Ovid): Cochrane Database of Systematic Reviews; Health Technology Assessment; NHS Economic Evaluation Database **Date de la recherche : juillet 2018** **Limites : 2013 - ; anglais, français**	
1	exp Headache/ OR exp Headache Disorders/
2	(headache* OR migraine* OR cephalalgia* OR cephalodynia* OR ciliary neuralgia* OR head pain* OR hemicrania* OR horton* syndrome* OR migrainosus OR SUNA OR SUNCT).ti,ab,kw
3	1 OR 2
4	exp Tomography, X-Ray Computed/ OR exp Magnetic Resonance Imaging/ OR Neuroimaging/ OR Diagnostic Imaging/
5	(cat scan* OR (compute* ADJ2 tomograph*) OR ct scan* OR fmri OR ((mr OR magnetic resonance) ADJ2 (imag* OR tomograph* OR angiograph*)) OR mri OR neuroimag* OR neuro imag*).ti,ab,kw
6	4 OR 5
7	3 AND 6

***** troncature à la fin d'un mot; **/** descripteur; **/di** qualificatif de descripteur Diagnosis; **exp** descripteur et ses termes spécifiques; **ADJ*n*** proximité entre 2 mots avec un maximum de *n* mots entre eux peu importe l'ordre; **.ab** résumé; **.fs** qualificatif de descripteur attaché à n'importe quel descripteur; **.kw** (Medline) terme exact de l'auteur; **.kw** (Embase) mot-clé de terme de l'auteur; **.kw** (CDSR) descripteur; **.pt** type de publication; **.ti** titre; **.tw** combinaison de champs textes

Littérature grise

Date de la consultation des sites : juin et juillet 2018
Limites : 2013 - ; anglais et français

Évaluation des technologies en santé (ETS), guides de pratique et organismes gouvernementaux

International

Guidelines International Network (G-I-N) www.g-i-n.net
International Network for Agencies for Health Technology Assessment (INAHTA) http://www.inahta.org

Canada

Agence canadienne des médicaments et des technologies de la santé http://www.cadth.ca/fr
Infobanque des GPC de l'AMC https://jouleamc.ca/cpg/homepage

États-Unis

Institute for Clinical Systems Improvement (ICSI) https://www.icsi.org/guidelines/
Guideline Central https://www.guidelinecentral.com/

Australie et Nouvelle-Zélande

National Health and Medical Research Council (NHMRC), Australie http://www.nhmrc.gov.au/guidelines/
New Zealand Guidelines Group (NZGG) http://www.health.govt.nz/about-ministry/ministry-health-websites/new-zealand-guidelines-group

Royaume-Uni

Centre for Reviews and Dissemination (CRD) http://www.york.ac.uk/inst/crd
National Institute for Health and Clinical Excellence (NICE) http://www.nice.org.uk
Scottish Intercollegiate Guidelines Network (SIGN) http://www.sign.ac.uk
Trip Database www.tripdatabase.com

France

Haute Autorité de Santé (HAS) http://www.has-sante.fr/portail/jcms/fc_1249588/fr/accueil

Associations spécifiques à l'imagerie

Association des radiologistes du Québec (ARQ) http://www.arq.qc.ca/index.php?page=9
Canadian Association of Radiologists (CAR) https://car.ca/patient-care/referral-guidelines/
Royal College of Radiologists (RCR) https://www.rcr.ac.uk/clinical-radiology
American College of Radiology (ACR) https://www.acr.org/Clinical-Resources/ACR-Appropriateness-Criteria
Diagnostic Imaging Pathways (Australie-Occidentale) (DIP) http://www.imagingpathways.health.wa.gov.au
Société Française de Radiologie (SFR) http://www.sfrnet.org/sfr/

Société, organisations et associations médicales

Choosing Wisely (États-Unis) http://www.choosingwisely.org/
Choosing Wisely (Canada) https://choosingwiselycanada.org/about/
American Headache Society https://americanheadachesociety.org/
Canadian Headache Society https://headachesociety.ca/

European Headache Federation (EHF) http://ehf-org.org/ehf-guidelines/
International Headache Society (HIS) http://www.ihs-headache.org/
Migraine Québec https://migrainequebec.com/

Autres sites consultés

Google http://www.google.ca
Google Scholar http://scholar.google.ca/
Thèses Canada http://www.bac-lac.gc.ca/fra/services/theses/Pages/theses-canada.aspx

ANNEXE B

Critères d'inclusion et d'exclusion des études

Tableau B-1 Critères d'inclusion et d'exclusion

Critères d'inclusion	
Population	Patients (adultes ou enfants) souffrant de céphalée (primaire ou secondaire)
Intervention	Évaluation par imagerie médicale : imagerie par résonnance magnétique (IRM) ou tomodensitométrie (TDM)
Résultats d'intérêt	Indications cliniques justifiant le recours à l'IRM ou à la TDM en présence de céphalée
Contexte	Première ligne et centre spécialisé
Type de publication	• Guides de pratique en imagerie • Guides de pratique clinique (GPC)* • Revues systématiques (RS) et méta-analyses traitant du recours à l'imagerie • Études primaires (diagnostiques et cliniques)**
Période de recherche	2013-2018
Critères d'exclusion	
Type de publication	Rapports de cas, éditoriaux, lettres à l'éditeur, résumés de conférence, revues narratives
Langue	Langues autres que le français et l'anglais

*Critères spécifiques aux guides de pratique : 1) moins de 5 ans; 2) reposent sur une analyse systématique de la littérature; 3) formulent les recommandations lors de consensus formels d'experts ou lors de conférences de consensus; 4) la preuve scientifique est évaluée.

**Les études primaires se limitent aux études diagnostiques et cliniques de bonne qualité. Ces dernières seront consultées seulement en l'absence de consensus ou en raison d'un manque de preuves.

ANNEXE C

Sélection des études

Figure C-1 Diagramme de flux

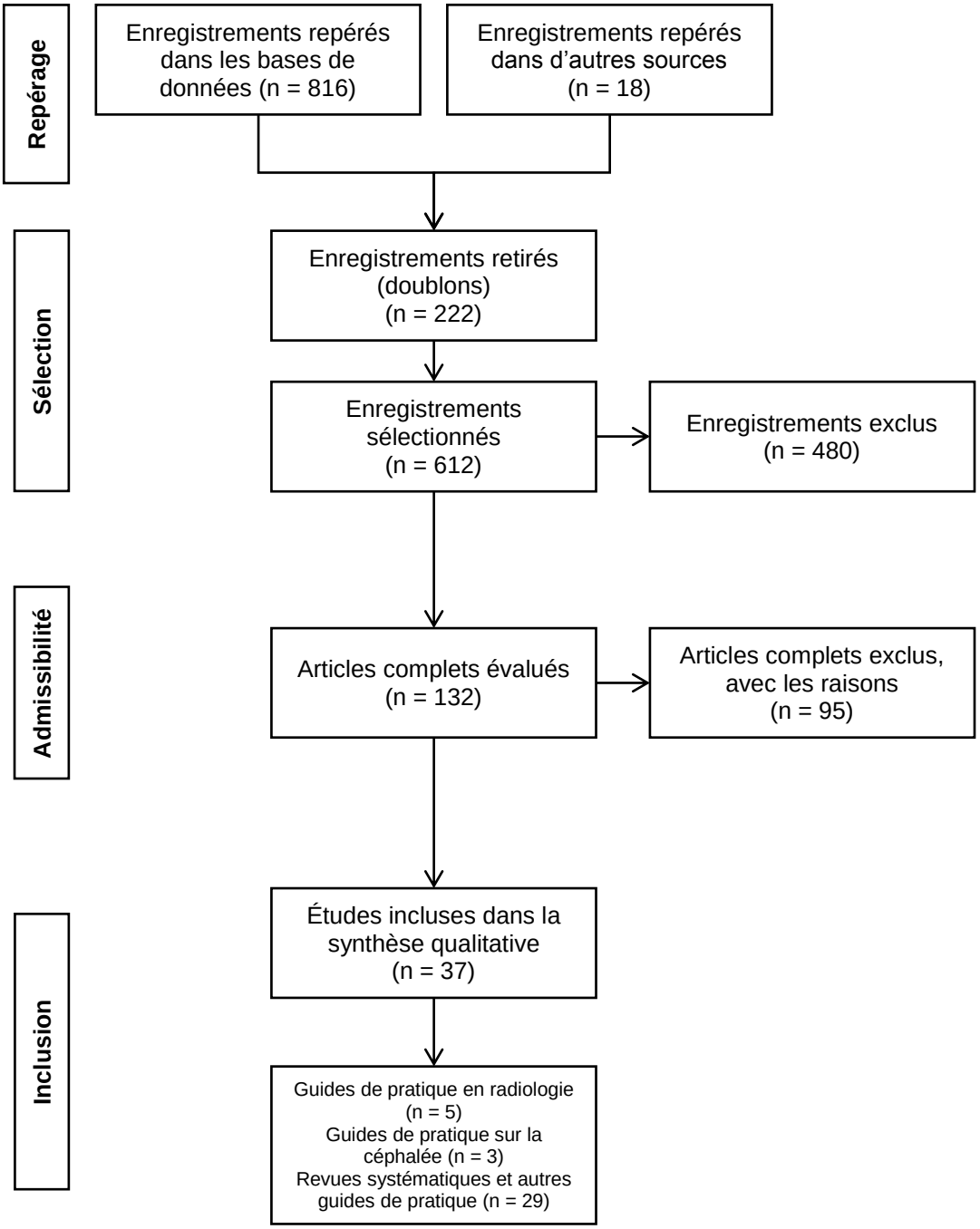

ANNEXE D

Liste et caractéristiques des documents inclus

Tableau D-1 Synthèse des guides de pratique en radiologie repérés

Titre / année / concepteur / pays	Objectif	Situations / maladie	Méthodologie	Système de cotation de la force de la preuve	Système de cotation de la force des recommandations
ACR Appropriateness Criteria® 2013 American College of Radiology – Medical Specialty Society États-Unis	Aider les médecins traitants et les fournisseurs de services à offrir l'option d'imagerie la plus appropriée à la situation clinique particulière. Évaluer les avantages et les inconvénients des différentes options d'imagerie diagnostique à l'aide de preuves scientifiques établies, dans la mesure du possible, et en utilisant le consensus d'experts, si nécessaire.	Près de 211 situations cliniques et plus de 1 050 variantes	1. Recherche systématique de la littérature 2. Élaboration des recommandations par la technique Delphi modifiée (groupes d'évaluateurs composés de 10 à 16 experts, y compris des radiologistes et des cliniciens spécialistes du domaine considéré). 3. Validation interne	Catégorie 1 – Les conclusions de l'étude sont valides et fortement soutenues par le modèle de l'étude, l'analyse et les résultats. Catégorie 2 – Les conclusions de l'étude sont vraisemblablement valides, mais le modèle de l'étude ne permet pas d'en avoir la certitude. Catégorie 3 – Les conclusions de l'étude peuvent être valides, mais les éléments justifiant les conclusions ne sont pas concluants ou sont équivoques. Catégorie 4 – Les conclusions de l'étude ne peuvent pas être valides parce que la preuve ne peut pas être fiable compte tenu du modèle de l'étude ou de l'analyse de l'étude.	Les recommandations sont fondées sur une interprétation d'un sommaire de revue de littérature fait par des experts, sous forme de rapport entre les avantages attendus d'une intervention (augmentation de l'espérance et/ou de la qualité de vie, réduction de la douleur et de l'anxiété) et ses risques et ses conséquences négatives (mortalité, morbidité, douleur, anxiété, absentéisme au travail). Les coûts (directs ou indirects), les contre-indications individuelles et la disponibilité d'équipement et d'experts compétents ne sont considérés ni dans les avantages ni dans les conséquences négatives. La pertinence des recommandations est évaluée à partir de la cotation des experts sur une échelle de 1 à 9, qui est divisée en trois catégories, soit : 1, 2 ou 3 : généralement non appropriée; 4, 5 ou 6 : peut être appropriée; 7, 8 ou 9 : le plus souvent appropriée.

Titre / année / concepteur / pays	Objectif	Situations / maladie	Méthodologie	Système de cotation de la force de la preuve	Système de cotation de la force des recommandations
Guide du bon usage des examens d'imagerie médicale 2013 Société Française de Radiologie (SFR) et Société Française de de Médecine Nucléaire et Imagerie Moléculaire (SFMN) Relèvent de la Haute Autorité de Santé (HAS) et de l'Autorité de sûreté nucléaire (ASN) France	Réduire l'exposition des patients par la suppression des examens d'imagerie non justifiés. Réduire l'exposition des patients par l'utilisation préférentielle des modalités non irradiantes. Améliorer les pratiques cliniques par la rationalisation des indications des examens d'imagerie Servir de référentiel aux audits cliniques	Plus de 400 situations cliniques traitées	1. Recherche systématique de la littérature 2. Élaboration des recommandations par la méthode « recommandations par consensus formalisé » de la Haute Autorité de Santé (groupes de cotation composés de 10 à 15 experts, y compris des radiologistes et des cliniciens spécialistes du domaine approprié). 3. Validation par un large groupe de lecture composé d'experts multidisciplinaires	Niveau 1 : essais comparatifs randomisés de forte puissance – méta-analyse d'essais cliniques randomisés – analyse de décision basée sur des études bien menées Niveau 2 : essais comparatifs randomisés de faible puissance – études comparatives non randomisées bien menées – études de cohorte Niveau 3 : études cas témoins Niveau 4 : études comparatives comportant des biais importants – études rétrospectives – séries de cas – études épidémiologiques descriptives (transversales, longitudinales)	Cote A : preuve scientifique établie – Niveau 1 Cote B : présomption scientifique – Niveau 2 Cote C : faible niveau de preuve scientifique – Niveau 3 ou 4

Titre / année / concepteur / pays	Objectif	Situations / maladie	Méthodologie	Système de cotation de la force de la preuve	Système de cotation de la force des recommandations
iRefer Guidelines: Making the best use of clinical radiology 2018 The Royal College of Radiologists Royaume-Uni	Promouvoir la meilleure utilisation de l'imagerie à l'avantage des patients Réduire le nombre d'examens superflus et la dose de rayonnement Aider à l'utilisation efficiente d'appareils onéreux, du personnel et de toutes autres ressources	Plus de 300 situations cliniques traitées et plus de 640 variantes	1. Recherche systématique de la littérature 2. Élaboration des recommandations à l'aide de la méthode Delphi (groupes d'experts d'environ 10 membres, y compris des radiologistes et des cliniciens spécialistes du domaine approprié). 3. Validation externe	Chaque étude est évaluée à l'aide d'une adaptation des 5 niveaux de preuve de l'Oxford Centre for Evidence-Based Medicine (mars 2009) et des niveaux de prevue du Journal of Bone and Joint Surgery.	Adapté de l'Oxford Centre for Evidence-Based Medicine – 3 niveaux de cotation (A, B, C)
Diagnostic imaging pathways 2014-2018 La Royal Perth Hospital, mandatée par le Government of Western Australia Department of Health Australie	Guider le choix des examens diagnostiques les plus appropriés et dans le bon ordre, selon un grand éventail de scénarios cliniques Réduire l'incidence des examens inutiles qui peuvent exposer les patients à un risque sans avantage, y compris le risque de faux positif. Augmenter la fréquence des investigations appropriées qui se traduira par une plus grande efficience.	Plus de 160 situations cliniques	1. Recherche systématique de la littérature 2. Élaboration des recommandations à l'aide d'un processus itératif qui comprend un consensus informel du comité de rédaction et des experts 3. Validation externe	Chaque étude est évaluée à l'aide des 5 niveaux de preuve de l'Oxford Centre for Evidence-Based Medicine (http://www.cebm.net/).	Sans objet (Résultats présentés sous forme d'arbres décisionnels)

Titre / année / concepteur / pays	Objectif	Situations / maladie	Méthodologie	Système de cotation de la force de la preuve	Système de cotation de la force des recommandations
Lignes directrices relatives aux demandes d'examen en radiologie de la CAR 2012 L'Association canadienne des radiologistes Canada	Aider les médecins traitants et les autres professionnels de la santé à prendre des décisions relativement aux examens d'imagerie appropriés pour leurs patients.	338 situations cliniques	N'est pas explicitement décrite. Élaboration des recommandations par un groupe de travail formé de consultants experts	La classification des niveaux de preuve est fondée sur le système du US Department of Health and Human Services, Agency for Health Care Policy and Research : [A] Situations possibles • Études diagnostiques de haute qualité où un nouveau test est comparé à une norme de référence de façon indépendante et à l'aveugle chez un éventail approprié de patients • Revues systématiques et méta-analyses de telles études de haute qualité • Lignes directrices de pratique diagnostique clinique ou règles en matière de décisions cliniques validées par une série de tests [B] Situations possibles • Études qui donnent une comparaison à l'aveugle et indépendante du nouveau test et de la norme de référence chez une série de patients non consécutifs ou un éventail restreint de sujets • Études où le test de référence n'a pas été réalisé chez tous les sujets • Revues systématiques de telles études • Lignes directrices de pratique diagnostique clinique ou règles en matière de décisions cliniques non validées par une série de tests [C] Situations possibles • Études où la norme de référence	N'est pas explicitement mentionné, autre que le type de recommandations : Les recommandations sont désignées de la façon suivante : 1. Indiqué : Étude la plus susceptible de contribuer au diagnostic et à la prise en charge cliniques 2. Examen spécialisé : Études souvent complexes ou exigeant beaucoup de temps ou de ressources, généralement demandées par un spécialiste ou effectuées après en avoir discuté avec un radiologiste 3. Non indiqué au premier abord : Inclut des situations où l'expérience démontre que le problème clinique se résout habituellement avec le temps, et où l'on recommande d'attendre avant d'effectuer l'examen 4. Indiqué seulement dans des cas précis : Études spéciales effectuées seulement si le médecin donne des arguments convaincants ou si le radiologiste estime que l'examen est une bonne façon d'approfondir le diagnostic et la prise en charge du patient 5. Non indiqué : Examens qui ne contribuent habituellement pas à la prise en charge du patient

Titre / année / concepteur / pays	Objectif	Situations / maladie	Méthodologie	Système de cotation de la force de la preuve	Système de cotation de la force des recommandations
				n'était pas objective • Études où la comparaison entre le nouveau test et la norme de référence n'a pas été effectuée à l'aveugle ou de façon indépendante • Études où des résultats de test positifs et négatifs ont été vérifiés à l'aide de différentes normes de référence • Études effectuées chez une série de patients inappropriée • Opinions d'experts	

Tableau D-2 Synthèse des revues systématiques et des guides cliniques repérés sur la céphalée primaire

Référence bibliographique	Objectif de l'étude (pertinence relative au présent avis)	Type de publication / nombre d'articles inclus	Résultats de l'étude / Recommandations des guides	Conclusion des auteurs
ICSI. *Diagnosis and treatment of headache.* Bloomington, MN : Institute for Clinical Systems Improvement; 2013.	Améliorer le diagnostic et le traitement de céphalées primaires chez les patients de 12 ans et plus	Guide de pratique s. o.	Recommandations Le diagnostic de céphalée repose sur un examen clinique et le besoin d'avoir recours à l'imagerie est limité. Les indications d'orientation ou d'examen par imagerie (signaux d'alerte) sont les suivantes : - Céphalée sous-aigüe ou progressive qui s'aggrave avec le temps - Céphalée nouvelle, différente ou décrite par le patient comme étant la « pire céphalée de sa vie » - Céphalée atteignant une intensité maximale dès son apparition - Nouvelle céphalée chez un patient de plus de 50 ans - Céphalée persistante déclenchée par la manœuvre de Valsalva - Fièvre, hypertension, myalgie, perte de poids ou sensibilité du crâne laissant suspecter une maladie systémique - Présence de signes neurologiques laissant suspecter une cause secondaire - Convulsions	
NICE. *Headaches in over 12s: Diagnosis and management. Clinical guideline* [CG150]. Londres, Angleterre : 2015.	Améliorer le diagnostic et la prise en charge des céphalées, à l'aide de traitements plus ciblés pour améliorer la qualité de vie des personnes souffrant de céphalées et pour réduire le nombre d'investigations qui ne sont pas nécessaires.	Guide de pratique s. o.	Recommandations - Ne pas orienter vers le service d'imagerie les patients qui ont reçu un diagnostic de céphalée de tension, de migraine, de céphalée en grappe ou de céphalée attribuable à la surconsommation de médicaments, seulement en vue de les réassurer. - Discuter, avec un médecin généraliste ayant une compétence d'expert en matière de céphalée ou avec un neurologue, du besoin d'avoir recours à un examen par imagerie chez un patient qui subit une première crise de céphalée en grappe - Considérer le besoin d'investigation et/ou d'orientation des patients qui souffrent de céphalée et qui présentent l'un des critères suivants : - Céphalée s'aggravant, accompagnée de fièvre - Apparition soudaine d'une céphalée atteignant une intensité maximale en 5 minutes - Apparition d'un nouveau déficit neurologique ou d'un déclin cognitif - Changement de personnalité - Niveau de conscience altéré - Traumatisme crânien récent (au cours des trois mois précédents) - Céphalée déclenchée par la toux, les éternuements, l'exercice ou la manœuvre de Valsalva - Céphalée positionnelle - Symptômes laissant suspecter l'artérite temporale	

Référence bibliographique	Objectif de l'étude (pertinence relative au présent avis)	Type de publication / nombre d'articles inclus	Résultats de l'étude / Recommandations des guides	Conclusion des auteurs
			- Symptômes et signes de glaucome aigu par fermeture de l'angle - Changement important dans le profil de la céphalée - Considérer l'investigation et/ou l'orientation des patients qui présentent une nouvelle céphalée et l'un des critères suivants : - Immunosuppression - Antécédent de cancer chez une personne âgée de moins de 20 ans - Antécédent de cancer et de métastase au cerveau - Vomissements sans raison connue	
Minen MT, Tanev K, Friedman BW. *Evaluation and treatment of migraine in the emergency department: A review*. *Headache* 2014;54(7):1131-45.	Examiner les recommandations et les guides de pratique actuels sur l'imagerie cérébrale en cas de migraine chez un patient qui se présente au service des urgences	Revue systématique 8 articles Évaluation de la qualité méthodologique – R-AMSTAR : 15	L'article rapporte les facteurs de risque de pathologie intracrânienne mentionnés dans les 8 études. Ceux-ci incluent : 1) personne âgée de plus de 50 ans; 2) arrivée en ambulance; 3) niveau d'urgence immédiat; 4) hypertension ou hypotension; 5) trouble de la parole, sensation, vision ou moteur; 6) apparition brutale de céphalée, accompagnée de 2 épisodes ou plus de vomissements; 7) céphalée ressentie dans la région occipitale ou dans la nuque; 8) examen neurologique anormal; 9) céphalée en grappe, indéfinie, avec aura, associée à des vomissements ou aggravée par l'effort physique ou la manœuvre de Valsalva. L'article rapporte également les recommandations issues des guides de l'ACEP, du Consortium américain sur les céphalées et de la Fédération européenne des sociétés neurologiques sur les indications de recours aux examens par imagerie en cas de céphalée.	De manière générale, les patients qui se présentent au service des urgences en raison d'une céphalée primaire récurrente sont à faible risque et ne devraient pas passer d'examen imagerie cérébrale. Les articles recommandent toutefois l'investigation de toute céphalée nouvelle, qui s'aggrave ou qui est différente. L'article propose un arbre décisionnel pour établir le diagnostic de migraine au service des urgences (non validé). Celui-ci indique que l'examen par imagerie doit être réalisé si l'un des signes suivants est présent : 1) début aigu; 2) personne âgée de 50 ans ou plus; 3) examen neurologique anormal; 4) personne séropositive. Dans le cas d'un patient alerte âgé de plus de 15 ans qui présente une nouvelle céphalée non traumatique atteignant une intensité maximale en 1 heure, l'arbre décisionnel recommande d'investiguer si l'un des facteurs de risque suivants est présent : 1) personne âgée de plus de 40 ans; 2) douleur ou raideur au cou; 3) perte de conscience; 4) apparition de la céphalée pendant

Référence bibliographique	Objectif de l'étude (pertinence relative au présent avis)	Type de publication / nombre d'articles inclus	Résultats de l'étude / Recommandations des guides	Conclusion des auteurs
				l'effort physique; 5) céphalée en coup de tonnerre (céphalée intense et soudaine); 6) flexion du cou limitée à l'examen.
TOP. *Primary care management of headache in adults. Clinical Practice Guideline. 2e éd.* Edmonton, AB : 2016.	Améliorer l'utilisation d'approches fondées sur des données probantes en matière de prévention, d'évaluation, de diagnostic et de traitement chez les patients souffrant de céphalées en contexte de soins primaires Promouvoir l'orientation vers les spécialistes et l'utilisation d'un test diagnostique approprié chez les patients souffrant de céphalées.	Guide de pratique s. o.	Recommandations À ne pas faire : - Orienter vers le service d'imagerie un patient qui présente une migraine typique. - Orienter un patient vers le service d'imagerie simplement en vue de le rassurer. - Réaliser une électroencéphalographie lors de l'évaluation de routine de patients souffrant de céphalée. À faire immédiatement : - Réaliser un examen par TDM en cas de céphalée en coup de tonnerre. - Réaliser un examen par TDM en cas de céphalée accompagnée de fièvre et de raideur du cou. - Réaliser un examen par imagerie en cas de céphalée accompagnée d'œdème papillaire et un niveau de conscience altéré et/ou un signe neurologique focal. Examen par imagerie ou orientation nécessaire rapidement (dans les heures ou les jours qui suivent) des cas suivants : - Nouvelle céphalée chez un patient qui présente un ou des signes de maladie systémique (ex. : cancer, HIV). - Nouvelle céphalée chez un patient de 50 ans ou plus qui présente d'autres symptômes laissant suspecter l'artérite temporale. - Nouvelle céphalée chez un patient qui présente de l'œdème papillaire, un niveau de conscience normal et aucun signe focal neurologique. - Nouvelle céphalée chez un patient âgé de plus de 65 ans qui présente un récent déclin cognitif subaigu. Examen par imagerie ou orientation nécessaire en clinique externe dans les cas suivants : - Céphalée atypique et changement dans le profil de la céphalée. - Signe neurologique focal inexpliqué (IRM ou TDM). - Céphalée inhabituelle, causée par la toux, l'exercice ou la manœuvre Valsalva, etc. (IRM). - Céphalée positionnelle (IRM ou TDM). - Céphalée qui commence après 50 ans sans autre signal d'alerte. Manque de preuves :	

Référence bibliographique	Objectif de l'étude (pertinence relative au présent avis)	Type de publication / nombre d'articles inclus	Résultats de l'étude / Recommandations des guides	Conclusion des auteurs
			- Céphalée persistante associée à un traumatisme.	

Tableau D-3 Synthèse des revues systématiques et des guides de pratique clinique repérés sur la céphalée soudaine et intense

Référence bibliographique	Objectif de l'étude (pertinence relative au présent avis)	Type de publication / nombre d'articles inclus	Résultats de l'étude / Recommandations des guides	Conclusion des auteurs / Recommandations des guides
Alons IM, Goudsmit BF, Jellema K, van Walderveen MA, Wermer MJ, Algra A. *Yield of computed tomography (CT) angiography in patients with acute headache, normal neurological examination, and normal non contrast CT: A meta-analysis.* J Stroke Cerebrovasc Dis 2018;27(4):1077-84.	Évaluer la portée diagnostique de l'ATDM chez les patients qui consultent le service des urgences en raison d'une céphalée aigüe intense et dont les résultats de l'examen neurologique et de l'examen par TDM sans contraste sont normaux.	Méta-analyse 42 études prospectives, 2 études rétrospectives n = 729 patients Évaluation de la qualité méthodologique – R-AMSTAR : 20,5	Des anomalies vasculaires ont pu être détectées par l'ATDM chez 7,4 % des 729 patients souffrant d'une céphalée aigüe intense et dont les résultats de l'examen neurologique et de l'examen par TDM sans contraste sont normaux. Parce que la majorité des anévrismes détectés étaient probablement des découvertes fortuites, une corrélation entre la céphalée et le résultat de l'ATDM a pu être établie chez seulement 12 des 729 patients (1,6 %). Le nombre moyen d'examens d'ATDM nécessaires pour détecter une anomalie susceptible d'être la cause de la céphalée intense était de 61. En considérant les anévrismes sans rupture comme un résultat cliniquement pertinent, ce nombre était de 14. Certaines atteintes spécifiques, dont le syndrome de vasoconstriction réversible, ne pourraient être détectées qu'au stade tardif et dans ce cas, la répétition du test d'imagerie après un résultat négatif pourrait améliorer la sensibilité.	Chez un patient qui souffre d'une céphalée aigüe intense et dont les résultats à l'examen neurologique et à l'examen par TDM sans contraste sont normaux, la portée diagnostique de l'ATDM est faible. Toutefois, étant donné la gravité des diagnostics potentiels, il pourrait être justifié d'avoir recours à cette méthode au service des urgences.
Carpenter CR, Hussain AM, Ward MJ, Zipfel GJ, Fowler S, Pines JM, Sivilotti ML. *Spontaneous subarachnoid hemorrhage: A systematic review and meta-analysis describing the diagnostic accuracy of history, physical examination, imaging, and lumbar puncture with an exploration of test thresholds.* Acad Emerg Med	Déterminer la précision de l'historique clinique, de l'examen physique, des tests de liquide céphalo-rachidien (LCR), de l'examen par TDM et des règles de décisions cliniques pour diagnostiquer l'HSA spontanée.	Méta-analyse 11 études de cohortes prospectives, 5 études rétrospectives; 4 séries de cas n = 12 969 patients Évaluation de la qualité méthodologique – R-AMSTAR : 34,5	À l'examen clinique, l'absence du critère « pire mal de tête de ma vie » (LR- 0,36, IC à 95 % : 0,01 à 14,22) et l'apparition d'une céphalée depuis plus d'une heure (LR- 0,06, IC à 95 % : 0 à 0,95) réduisent la probabilité de diagnostiquer une HSA. L'examen par TDM sans contraste réalisé dans les 6 heures suivant l'apparition de la céphalée permet de diagnostiquer l'HSA avec une sensibilité de 100 % (IC à 95 % : 98 % à 100 %; I^2 = 0 %). Le rapport de vraisemblance était de – 0,01 (IC à 95 % : 0-0 à 04; I^2 = 0 %). L'examen par TDM réalisé après 6 heures suivant l'apparition de la céphalée avait une sensibilité de 89 % (IC à 95 % : 83 % à 93 %, I^2 = 89%) et le rapport de vraisemblance était de 0,07 (IC à 95 % : 0,01 à 0,61; I^2 = 63 %).	Dans les 6 heures suivant l'apparition des symptômes, la TDM sans contraste est très sensible pour diagnostiquer l'HSA. Un résultat négatif à un examen par TDM réalisé au-delà de 6 heures suivant l'apparition des symptômes implique une faible probabilité du diagnostic d'HSA.

Référence bibliographique	Objectif de l'étude (pertinence relative au présent avis)	Type de publication / nombre d'articles inclus	Résultats de l'étude / Recommandations des guides	Conclusion des auteurs / Recommandations des guides
2016;23(9):963-1003.				
Dubosh NM, Bellolio MF, Rabinstein AA, Edlow JA. *Sensitivity of early brain computed tomography to exclude aneurysmal subarachnoid hemorrhage: A systematic review and meta-analysis.* Stroke 2016;47(3):750-5	Déterminer la sensibilité d'un examen par TDM utilisant des appareils modernes (16 coupes ou plus) pour exclure le diagnostic d'HSA chez des patients qui ne présentent aucune anomalie neurologique lorsque l'examen par TDM est réalisé dans les 6 heures suivant l'apparition de la céphalée.	Méta-analyse 4 études rétrospectives, 1 étude prospective n = 8 907 patients Évaluation de la qualité méthodologique – R-AMSTAR : 32,5	La sensibilité de l'examen par TDM était de 0,987 (IC à 95 % : 0,971 à 0,994). La spécificité était de 0,999 (IC à 95 % : 0,993 à 1,0) Le rapport de vraisemblance regroupé d'un examen par TDM négatif était de 0,010 (IC à 95 % : 0,003 à 0,034). L'HSA n'a pas été diagnostiquée chez 13 des 8 907 patients malgré un examen par TDM (résultat négatif) réalisé dans les 6 heures suivant le début de la céphalée.	Chez les patients souffrant de céphalée en coup de tonnerre et dont l'examen neurologique est normal, un examen par TDM dans les 6 heures suivant l'apparition de la céphalée est très sensible pour exclure l'HSA anévrismale lorsqu'il est réalisé à l'aide d'un appareil moderne et interprété par un radiologiste d'expérience.
Meurer WJ, Walsh B, Vilke GM, Coyne CJ. *Clinical guidelines for the emergency department evaluation of subarachnoid hemorrhage*. J Emerg Med 2016;50(4):696-701.	Déterminer la procédure adéquate de prise en charge des patients chez lesquels une HSA est suspectée au service des urgences.	Guide de pratique (comprenant une revue systématique) 31 articles (devis variés) Évaluation de la qualité méthodologique – R-AMSTAR : 23	Un examen par TDM, suivi par une ponction lombaire si le résultat de l'examen par TDM est négatif, a une sensibilité de 100 % pour le diagnostic d'une HSA et un coefficient de prévision d'un test négatif de 100 %. Le recours à cette stratégie pour le diagnostic d'HSA est soutenu par des études prospectives, des revues rétrospectives et des méta-analyses. La sensibilité de 100 % (97 % à 100 %), la spécificité de 100 % (99,5 % à 100 %), le coefficient de prévision d'un test négatif de 100 % (99,5 % à 100 %) et le coefficient de prévision d'un test positif de 100 % (96,9 % à 100 %) d'un examen par TDM réalisé dans les 6 heures suivant l'apparition de la céphalée sont soutenus par 4 études. Toutefois, une étude a rapporté que dans 20 % (11/55) des cas d'HSA, un résultat négatif à l'examen par TDM sans ponction lombaire avait été obtenu. Une étude soutient la sensibilité (98 %) et la spécificité (100 %) élevées de l'ATDM pour détecter une HSA L'ATDM permet de détecter, avant leur rupture, les anévrismes qui ne seraient pas détectés lors de	<u>Recommandations</u> - Les patients qui présentant une céphalée et des symptômes laissant suspecter une HSA peuvent être évalués de manière sécuritaire à l'aide d'un examen par TDM sans contraste, suivi d'une ponction lombaire (si le résultat de l'examen par TDM est négatif) (classe B). - Les preuves sont insuffisantes pour soutenir le recours à l'examen par TDM sans contraste uniquement, dans l'évaluation de l'HSA, même s'il est réalisé dans les 6 premières heures suivant l'apparition de la céphalée. L'ATDM est une stratégie à considérer pour exclure le diagnostic d'HSA chez certains patients (ceux qui présentent un

Référence bibliographique	Objectif de l'étude (pertinence relative au présent avis)	Type de publication / nombre d'articles inclus	Résultats de l'étude / Recommandations des guides	Conclusion des auteurs / Recommandations des guides
			l'examen par TDM ou par une ponction lombaire. Le recours à l'ATDM pour le diagnostic d'anévrisme est soutenu par des études prospectives, des revues rétrospectives et des séries de cas.	risque élevé de HSA, après avoir obtenu un résultat négatif à l'examen par TDM, ceux qui refusent la ponction lombaire ou ceux dont le résultat de la ponction lombaire est équivoque (classe B)
Coutinho JM, Gerritsma JJ, Zuurbier SM, Stam J. *Isolated cortical vein thrombosis: Systematic review of case reports and case series. Stroke* 2014;45(6):1836-8.	Repérer systématiquement les cas publiés de thrombose veineuse corticale isolée.	Revue systématique 47 rapports ou séries de cas n = 116 patients Évaluation de la qualité méthodologique – R-AMSTAR : 27	L'examen par IRM a permis d'établir le diagnostic de thrombose veineuse corticale isolée chez 73 % des patients; 81 % des patients présentaient également une lésion cérébrale parenchymateuse, détectée par l'imagerie. L'œdème papillaire et la céphalée étaient moins communs chez les patients souffrant de thrombose veineuse corticale isolée que chez ceux souffrant de thrombose veineuse cérébrale ou des sinus (0 % contre 28 % et 71 % contre 89 %, respectivement). L'IRM était la modalité le plus souvent utilisée pour le diagnostic de la thrombose veineuse corticale isolée. Lorsqu'un examen par IRM est réalisé, il devrait inclure une séquence T2*- GRE, parce qu'il s'agit de la modalité la plus sensible pour détecter la présence d'une thrombose dans une veine corticale. Dans les cas difficiles, le résultat de l'examen par IRM peut être équivoque et une angiographie classique pourrait être nécessaire.	Les signes de pression intracrânienne élevée sont moins communs chez les patients atteints de thrombose veineuse corticale isolée que chez ceux ayant une thrombose veineuse cérébrale ou des sinus. L'examen par IRM et, dans quelques cas, l'angiographie classique sont les méthodes diagnostiques le plus souvent utilisées.
Luo Y, Tian X, Wang X. *Diagnosis and treatment of cerebral venous thrombosis: A review.* Front Aging Neurosci 2018;10:2.	Repérer les écrits sur le diagnostic et le traitement de la thrombose veineuse cérébrale.	Revue systématique 60 études rétrospectives, prospectives ou corrélationnelles et 51 rapports de cas Évaluation de la qualité méthodologique – R-AMSTAR : 19,5	La céphalée est le symptôme le plus commun de la thrombose veineuse cérébrale; elle est présente chez 80 % à 90 % des patients. De 80,4 % à 84 % des céphalées sont aigües ou sous-aigües et quelques-unes sont chroniques. Une céphalée associée à la thrombose veineuse cérébrale est généralement persistante (dans 77,8 % à 86,9 % des cas) et positivement associée à la gravité de la maladie. Toutefois, les caractéristiques des céphalées sont diverses. En présence de thrombose veineuse corticale, la céphalée peut être ressentie comme lancinante (69,5 %), brûlante (8,7 %) ou en coup de tonnerre (5 % à 13 %) et sous forme d'autres types de	Lorsqu'un patient présente une céphalée aiguë et intense, une céphalée chronique intermittente qui s'aggrave progressivement ou accompagnée de convulsions ou d'un déficit neurologique focal et d'un œdème papillaire ou non, le diagnostic de thrombose veineuse cérébrale devrait être considéré.

Référence bibliographique	Objectif de l'étude (pertinence relative au présent avis)	Type de publication / nombre d'articles inclus	Résultats de l'étude / Recommandations des guides	Conclusion des auteurs / Recommandations des guides
			céphalée (ex. : migraine, céphalée en grappe). Dans la plupart des cas rapportés, l'examen par IRM et/ou la PRM ont permis d'établir le diagnostic de thrombose veineuse cérébrale.	
Aisiku I, Edlow JA, Goldstein J, Thomas LE. *An evidence-based approach to diagnosis and management of subarachnoid hemorrhage in the emergency department*. Emerg Med Pract 2014;16(10):1-29.	Évaluer la littérature et les preuves disponibles, y compris les controverses et les recommandations de l'American Heart Association pour soutenir les meilleures pratiques en matière de diagnostic et de traitement de l'HSA.	Revue systématique Nombre d'articles inclus : non précisé Évaluation de la qualité méthodologique – R-AMSTAR : 18	L'examen par TDM sans contraste constitue la méthode d'investigation initiale lorsqu'une HSA est suspectée. Bien que sa précision diagnostique soit bonne, sa sensibilité diminue avec le temps, passant de 92 % le jour de la rupture de l'anévrisme à 86 %, 76 % et 58 % respectivement 1, 2 ou 5 jours plus tard. Les appareils d'IRM les plus récents (ex. : de troisième génération) peuvent avoir une sensibilité de 100 % si l'examen est réalisé dans les 6 heures suivant l'apparition des symptômes. Cependant, selon les auteurs, les études retenues ont d'importantes limites et les données disponibles à ce jour ne sont pas suffisantes pour justifier un changement de recommandations. Par ailleurs, certains scénarios cliniques spécifiques pourraient avoir une influence sur la précision diagnostique de la TDM (ex. : volume de l'hémorragie, présence d'anémie, expérience du technicien qui interprète les résultats, qualité de l'appareil). Bien que l'ATDM reste un outil de suivi clinique, elle devient de plus en plus acceptée comme outil diagnostique non effractif. Sa précision varie beaucoup (sensibilité de 77 % à 100 % et spécificité de 87 % à 100 %), notamment selon la taille de l'anévrisme. Toutefois, peu d'études permettent actuellement de comparer la précision de l'ATDM avec celle de l'examen par TDM. Les avancées technologiques pourraient améliorer sa précision diagnostique. De manière générale, l'utilité clinique de l'examen par IRM est limitée en contexte d'urgence, notamment en raison de l'inaccessibilité des appareils et des compétences requises pour interpréter les images. Grâce aux récentes avancées technologiques, plusieurs études rapportent des taux de sensibilité plus élevés selon la séquence utilisée. Toutefois, les	L'article résume les preuves soutenant le processus de diagnostic de l'HSA en contexte d'urgence, c'est-à-dire l'examen par TDM sans contraste et, si le résultat est négatif, la ponction lombaire. Dans un contexte d'urgence, le clinicien doit comprendre les limites de chaque examen et, en cas de doute, obtenir une consultation avec un neurochirurgien. Il est important que le diagnostic soit posé rapidement en raison du risque élevé de morbidité et de mortalité.

Référence bibliographique	Objectif de l'étude (pertinence relative au présent avis)	Type de publication / nombre d'articles inclus	Résultats de l'étude / Recommandations des guides	Conclusion des auteurs / Recommandations des guides
			données cliniques et sur la faisabilité demeurent insuffisantes pour recommander l'IRM comme méthode de diagnostic d'HSA. Le guide de l'American Heart Association (2012) recommande son utilisation en cas de résultat négatif à l'examen par TDM, mais les patients chez lesquels on suspecte une HSA devraient tout de même subir une ponction lombaire si le résultat de l'examen par IRM est aussi négatif.	
Ferro JM, Bousser MG, Canhão P, Coutinho JM, Crassard I, Dentali F, et al. *European Stroke Organization guideline for the diagnosis and treatment of cerebral venous thrombosis – Endorsed by the European Academy of Neurology.* Eur Stroke J 2017;2(3):195-221.	Mettre à jour les recommandations au sujet du diagnostic et du traitement de la thrombose veineuse cérébrale	Guide de pratique (incluant une revue systématique) 11 études observationnelles (pertinentes relativement aux résultats ci-joints) Évaluation de la qualité méthodologique – R-AMSTAR : 28,5	6 études observationnelles ont permis de comparer la valeur diagnostique de la PRM à celle de l'angiographie numérique avec soustraction (ANS) dans les cas de thrombose veineuse cérébrale. De manière générale, ces études ont rapporté une bonne concordance entre les résultats de la PRM et les résultats de l'ANS. Une étude a rapporté une concordance de 0,95 entre ces deux modalités. 2 études observationnelles ont permis de comparer la valeur diagnostique de la PTDM à celle de l'ANS dans les cas de thrombose veineuse cérébrale. Dans ces deux études, les cas de thrombose veineuse cérébrale confirmés par une ANS ont également pu être détectés par la PTDM. 3 études observationnelles ont permis de comparer la valeur diagnostique de la PTDM à celle de l'IRM-PRM dans les cas de thrombose veineuse cérébrale. Parmi ces études, le diagnostic de thrombose veineuse cérébrale a été confirmé chez 45 patients par la PTDM, comparativement à 43 patients par la PRM. En considérant la PRM comme norme de référence de comparaison, la PTDM avait une sensibilité et une spécificité de 75 % à 100 % selon la veine ou le sinus visé par l'examen.	<u>Recommandations</u> La PRM peut constituer une option fiable au lieu de l'ANS pour confirmer un diagnostic de thrombose veineuse cérébrale suspectée. (Qualité de la preuve : très faible; force de la recommandation : faible) La PTDM peut constituer une option fiable au lieu de l'ANS pour confirmer un diagnostic de thrombose veineuse cérébrale suspectée. (Qualité de la preuve : très faible; force de la recommandation : faible) La PTDM peut constituer une option fiable au lieu de la PRM pour confirmer un diagnostic de thrombose veineuse cérébrale suspectée. (Qualité de la preuve : très faible; force de la recommandation : faible)

Tableau D-4 Synthèse des guides de pratique clinique repérés sur la céphalée associée à des infections des sinus

Référence bibliographique	Objectif de l'étude (pertinence relative au présent avis)	Type de publication / nombre d'articles inclus	Résultats de la revue	Recommandations des guides
Patel ZM, Kennedy DW, Setzen M, Poetker DM, DelGaudio JM. *"Sinus headache": Rhinogenic headache or migraine? An evidence-based guide to diagnosis and treatment.* Int Forum Allergy Rhinol 2013;3(3):221-30.	Réaliser une revue de la littérature évaluant les causes et les traitements potentiels des céphalées d'origine sinusale	Guide de pratique (comprenant une RS) 6 études prospectives n = 3 401 patients Évaluation de la qualité méthodologique – R-AMSTAR : 25	Les études retenues révèlent que la majorité (58 % à 74 %) des patients chez lesquels une céphalée secondaire a été diagnostiquée à la suite d'une sinusite ou qui pensent avoir ce type de céphalée devraient plutôt obtenir un diagnostic de migraine selon les critères de l'IHS. La céphalée était associée à une sinusite dans une très faible proportion de patients (3 % à 5 %). De plus, une étude révèle que les symptômes associés aux maladies des sinus, tels que la pression aux sinus, la douleur aux sinus et la congestion nasale, sont également très fréquents chez les patients souffrant de migraine, soit dans 84 %, 82 % et 63 % des cas, respectivement. Toutefois, une étude a révélé que 5 des 26 patients qui avaient des symptômes correspondant au diagnostic de migraine selon les critères de l'IHS présentaient également des signes de maladie des sinus importante, visibles à l'examen par TDM.	<u>Recommandations</u> Le patient qui présente une céphalée d'origine sinusale doit faire l'objet d'une évaluation exhaustive incluant l'examen du cou et de la tête, un examen neurologique, une endoscopie nasale, un examen par TDM, l'application des critères diagnostiques de migraine de l'IHS. ce diagnostic étant le plus susceptible d'être établi chez ces patients (classe B).

Tableau D-5 Synthèse des revues systématiques repérées sur la céphalée associée à des lésions cérébrales

Référence bibliographique	Objectif de l'étude (pertinence relative au présent avis)	Type de publication / nombre d'articles inclus	Résultats de l'étude	Conclusion des auteurs
Duarte MJ, Kozin ED, Barshak MB, Reinshagen K, Knoll RM, Abdullah KG, et al. *Otogenic brain abscesses: A systematic review*. Laryngoscope Investig Otolaryngol 2018;3(3):198-208.	Décrire les signes et les symptômes cliniques, le profil bactériologique et l'emplacement des abcès cérébraux otogènes	Revue systématique 29 études rétrospectives n = 1302 abcès cérébraux otogènes Évaluation de la qualité méthodologique – R-AMSTAR : 29	Selon ce que rapportent toutes ces études, la céphalée était le symptôme le plus commun chez les patients qui présentaient un abcès intracrânien secondaire dû à une maladie de l'oreille (82,5 %), suivi d'une altération de l'état mental (75 %) et de l'œdème papillaire (66,9 %). Avant 1977, l'angiographie était utilisée dans la plupart des cas pour le diagnostic des abcès cérébraux otogènes, lesquels sont maintenant diagnostiqués par TDM. Les symptômes les plus courants chez les patients avec un abcès confirmé par l'imagerie sont la fièvre (44 %), la céphalée (33 %) et les nausées (18 %); la différence avec ceux mentionnés ci-dessus étant probablement liée à un diagnostic établi plus rapidement. Peu de rapports de cas utilisant l'IRM ont été repérés. Un examen par TDM de l'os temporal et du cerveau ou un examen par IRM devrait être considéré chez les patients ayant un antécédent de maladie chronique de l'oreille qui présentent une fièvre, une nouvelle céphalée et des nausées, même si seulement une minorité des patients ayant un abcès cérébral otogène vont effectivement présenter l'un ou l'autre de ces symptômes.	Un abcès cérébral otogène devrait être suspecté chez un patient ayant un antécédent de maladie chronique de l'oreille et de nouveaux symptômes (fièvre, céphalée, nausée). Lorsqu'il est indiqué, un examen par imagerie réalisé en temps opportun peut contribuer à un diagnostic et à un traitement plus rapides de l'abcès cérébral otogène.
Rodriguez-Pardo J, Lara-Lara M, Sanz-Cuesta BE, Fuentes B, Diez-Tejedor E. *Occipital condyle syndrome: A red flag for malignancy. Comprehensive literature review and new case report*. Headache 2017;57(5):699-708.	Réaliser une revue de la littérature sur le profil épidémiologique, le tableau clinique, l'évaluation diagnostique et la progression clinique du syndrome des condyles occipitaux.	Revue systématique 18 rapports ou séries de cas n = 35 patients Évaluation de la qualité méthodologique – R-AMSTAR : 23,5	Le tableau clinique du syndrome des condyles occipitaux a été rapporté dans 27 cas. Dans 67 % des cas, la céphalée était unilatérale, ressentie dans la région occipitale avec une douleur irradiant l'oreille, la mastoïde et le dessus de la tête. La sensibilité au crâne était le symptôme le plus souvent mentionné (74 % des cas). L'aggravation de la céphalée lors de la rotation de la tête (le signe le plus distinctif) n'était présente que dans 48 % des cas. Dans 16 (46 %) des 35 cas, le résultat de la première investigation par neuro-imagerie rapporté était normal. Les spécifications quant à l'examen par TDM ou par IRM dans 10 de ces cas n'ont pas été rapportées.	La plupart des patients atteints d'un syndrome des condyles occipitaux présentaient une céphalée unilatérale, intense et constante dans la région occipitale ainsi qu'une sensibilité du crâne. Toutefois, l'élément le plus distinctif (aggravation de la céphalée lors de la rotation de la tête) était présent dans moins de la moitié des cas. L'IRM utilisant des séquences T2 et T1 avant et après l'administration de l'agent de contraste est la meilleure

Référence bibliographique	Objectif de l'étude (pertinence relative au présent avis)	Type de publication / nombre d'articles inclus	Résultats de l'étude	Conclusion des auteurs
			Concernant les autres résultats, celui de l'examen usuel était positif dans 2 des 11 cas, celui de l'examen par TDM de la base du crâne était positif dans 7 des 9 cas et celui de l'examen par IRM avec contraste était positif dans 9 des 11 cas. Le diagnostic le plus fréquent était une tumeur maligne (91 % des cas).	méthode pour détecter les métastases de la boîte crânienne, soit une sensibilité de 82 % dans les cas de syndrome des condyles occipitaux rapportés. L'examen par TDM de la base du crâne et des os est utile pour confirmer les lésions ostéolytiques, mais il est moins efficace que l'examen par IRM pour détecter des masses par contraste. L'examen par TDM classique était insuffisant dans la plupart des cas, soit une sensibilité de 18 %.
Sonneville R, Ruimy R, Benzonana N, Riffaud L, Carsin A, Tadié JM, et al. *An update on bacterial brain abscess in immunocompetent patients*. Clin Microbiol Infect 2017;23(9):614-20.	Repérer les récentes avancées dans le domaine des abcès cérébraux.	Revue systématique Nombre d'articles inclus : non précisé Évaluation de la qualité méthodologique – R-AMSTAR : 17	La céphalée est rapportée chez 69 % des patients atteints d'un abcès cérébral, la fièvre est rapportée chez 53 % d'entre eux et un déficit neurologique focal, chez 48 % d'entre eux. Toutefois, la triade classique de céphalée, fièvre et déficit neurologique focal est présente seulement chez environ 20 % des patients qui présentent un abcès cérébral. D'autres symptômes neurologiques communs incluent les convulsions (25 %) et un niveau de conscience altéré (43 %). L'imagerie cérébrale est essentielle au diagnostic des abcès cérébraux. Les abcès cérébraux apparaissent comme un seul abcès dans la plupart des cas lors de l'examen par TDM avec contraste (81 % dans la méta-analyse) et se situent principalement dans les lobes frontaux (31 %) ou temporaux (28 %). L'examen par IRM devrait toutefois être préféré s'il est facilement accessible, parce qu'il offre plusieurs avantages par rapport à l'examen par TDM (meilleure résolution, détection plus rapide des lésions à risque de complication et agent de contraste moins toxique). L'IRM permet de différencier les abcès des tumeurs avec une sensibilité et une spécificité de 94 % et de 95 % respectivement.	L'imagerie cérébrale avec contraste (préférablement l'IRM) est l'outil de référence pour le diagnostic des abcès cérébraux.

Tableau D-6 Synthèse des revues systématiques repérées sur la céphalée associée à des atteintes cérébrovasculaires inflammatoires

Référence bibliographique	Objectif de l'étude (pertinence relative au présent avis)	Type de publication / nombre d'articles inclus	Résultats de l'étude	Conclusion des auteurs
Buttgereit F, Dejaco C, Matteson EL, Dasgupta B. *Polymyalgia rheumatica and giant cell arteritis: A systematic review*. JAMA 2016;315(22):2442-58.	Repérer les données probantes disponibles sur les méthodes optimales pour diagnostiquer et traiter la polymyalgie rhumatismale et l'artérite temporale.	Revue systématique 50 articles (dont 21 études prospectives sur le diagnostic de l'artérite temporale) Évaluation de la qualité méthodologique – R-AMSTAR : 31	La biopsie de l'artère temporale réalisée par un chirurgien expérimenté est le test de référence pour le diagnostic de l'artérite temporale. Toutefois, l'échographie et l'examen par IRM peuvent aussi être considérés. Selon ce que rapportent 10 des études retenues (n = 696 patients), la sensibilité de l'échographie était de 55 % à 100 % et la spécificité était de 78 % à 100 %. Quant à l'examen par IRM avec contraste, il permet de détecter l'épaississement du mur artériel. De plus, 5 études prospectives utilisant l'IRM ont rapporté une sensibilité de 68 % à 89 % et une spécificité 73 % à 97 % pour détecter des anomalies, de l'artère temporale ou occipitale, associées au diagnostic de l'artérite temporale (n = 341 patients). La TEP avec ^{18}F-FDG, généralement combinée à la TDM, peut servir à détecter l'inflammation vasculaire. Une étude diagnostique a rapporté la sensibilité (77 %) et la spécificité (66 %) de cette méthode.	La biopsie de l'artère temporale peut ne pas être requise chez les patients souffrant d'artérite temporale si ceux-ci présentent des caractéristiques typiques de la maladie et que le diagnostic est confirmé par une échographie ou un examen par IRM (l'échographie peut être utilisée chez tous les patients chez lesquels une artérite temporale est suspectée, alors que l'examen par IRM peut être utilisé comme solution de remplacement de l'échographie). Par ailleurs, la TEP avec ^{18}F-FDG est utile lorsqu'une vascularité des gros vaisseaux est suspectée, en plus ou en complément de l'échographie ou de l'examen par IRM.
Vongvaivanich K, Lertakyamanee P, Silberstein SD, Dodick DW. *Late-life migraine accompaniments: A narrative review*. Cephalalgia 2015;35(10):894-911.	Repérer les écrits portant sur l'épidémiologie, les caractéristiques cliniques, les différents diagnostics et le traitement des migraines d'apparition tardive.	Revue systématique Nombre d'articles inclus : non précisé Évaluation de la qualité méthodologique – R-AMSTAR : 20	Il faut faire une distinction entre les migraines d'apparition tardive et les céphalées de causes secondaires telles que les atteintes ischémiques, les convulsions, les anomalies vasculaires et les néoplasmes, avant de poser un diagnostic de migraine d'apparition tardive. Si le recours à l'imagerie est nécessaire, l'examen par IRM avec ou sans contraste, y compris les séquences DWI, T_2* GRE ou SWI, doit être effectué. L'IRM a une sensibilité plus élevée pour détecter ces lésions que la TDM. L'ARM ou l'échographie vasculaire doit être effectuée lorsque la dissection de l'artère carotide, la dissection de l'artère vertébrale, l'occlusion de l'artère carotide ou des malformations vasculaires sont suspectées. L'EEG devrait être effectué pour exclure les troubles épileptiques lorsque la distinction à partir	Il faut faire une distinction entre les migraines d'apparition tardive et les céphalées de causes secondaires avant qu'un diagnostic de migraine d'apparition tardive puisse être fait. L'IRM avec séquences T_2*GRE ou SWI est le meilleur outil diagnostique pour détecter plus rapidement ces pathologies sous-jacentes.

Référence bibliographique	Objectif de l'étude (pertinence relative au présent avis)	Type de publication / nombre d'articles inclus	Résultats de l'étude	Conclusion des auteurs
			des caractéristiques cliniques est incertaine.	
Corovic A, Kelly S, Markus HS. *Cerebral amyloid angiopathy associated with inflammation: A systematic review of clinical and imaging features and outcome*. Int J Stroke 2018;13(3):257-67.	Résumer les caractéristiques cliniques et d'imagerie, le traitement, la pathologie et les résultats de l'angiopathie cérébrale amyloïde associée à une inflammation (CAA-I).	Revue systématique 104 articles (devis non précisés; il s'agit sûrement de rapports et de séries de cas) n = 207 patients Évaluation de la qualité méthodologique – R-AMSTAR : 23	Les anomalies rapportées se trouvaient dans différentes régions (38 % étaient temporales, 37 % étaient pariétales, 34 % étaient frontales et 33 % étaient occipitales). Dans de nombreux cas, les lésions étaient situées dans plus d'une région du cerveau et 40 % des patients ont subi des modifications bilatérales. Parmi les 125 cas sur lesquels des informations sur la nature de changements observés à l'examen par IRM étaient disponibles, 64 % ont montré une preuve d'un signal hyperintense à l'examen par IRM. L'article rapporte des critères non effractifs pouvant être utilisés pour le diagnostic de l'angiopathie cérébrale amyloïde associée à une inflammation, à savoir : - L'IRM montre des lésions de la matière blanche, unifocales ou multifocales, qui sont asymétriques et qui s'étendent immédiatement à la matière blanche subcorticale. L'asymétrie n'est pas associée à une hémorragie intracérébrale antérieure (un des critères de CAA-I probable). - L'IRM montre des lésions de la matière blanche qui s'étendent immédiatement à la matière blanche subcorticale (un des critères de CAA-I possible).	L'angiopathie cérébrale amyloïde associée à une inflammation est une atteinte clinique importante de plus en plus reconnue, qui affecte la population de patients plus âgés et est le plus souvent accompagnée d'un déclin cognitif, de convulsions et de maux de tête. De nouvelles recherches sont nécessaires pour définir et valider les critères diagnostiques et déterminer les stratégies de traitement optimales.
Danve A, Grafe M, Deodhar A. *Amyloid beta-related angiitis: A case report and comprehensive review of literature of 94 cases.* Semin Arthritis Rheum 2014;44(1):86-92.	Analyser le tableau clinique, la pathologie, le diagnostic et la prise en charge de l'angiopathie amyloïde cérébrale associée à la protéine Aβ (AACB).	Revue systématique 26 articles (devis non précisés) n = 94 patients Évaluation de la qualité méthodologique – R-AMSTAR : 20	L'AACB se manifeste souvent par des symptômes tels qu'un déficit neurologique focal, des convulsions ou une céphalée inhabituelle. Parmi les 94 cas repérés, 35 % des patients présentaient une céphalée. Les résultats de l'examen par IRM de 77 des 92 patients (83 %) montrent que 75 patients (97,4 %) ont obtenu des résultats anormaux. Les principales constatations concernent une hyperintensité asymétrique bilatérale de la matière blanche sur les images par pondération en T_2 et par séquence FLAIR, qui ont été obtenues chez 66 des 75 patients (88 %). Les images SWI ou GEI ont été obtenues chez 24 patients, dont 21 (87 %) présentaient des micro-hémorragies, principalement dans la région corticale, près des sillons des lobes pariétal, occipital et frontal.	L'AACB est une cause rare, mais traitable, de la démence progressive et devrait être considérée dans le diagnostic d'une dysfonction du CNS qui apparaît soudainement chez les patients de plus de 60 ans. Il serait possible de diagnostiquer l'AACB à partir des caractéristiques cliniques et des résultats de l'examen par IRM seulement, ce qui permettrait d'éviter le recours à la biopsie cérébrale (qui est actuellement reconnue comme l'intervention de référence pour le diagnostic de cette maladie).

Référence bibliographique	Objectif de l'étude (pertinence relative au présent avis)	Type de publication / nombre d'articles inclus	Résultats de l'étude	Conclusion des auteurs
			L'angiographie cérébrale a été réalisée chez 21 patients, dont seulement 2 présentaient des anomalies mineures. Chez les 11 patients chez lesquels l'ARM a été réalisée, le résultat était normal.	
Caldas AC, Silva C, Albuquerque L, Pimentel J, Silva V, Ferro JM. *Cerebral amyloid angiopathy associated with inflammation: Report of 3 cases and systematic review*. J Stroke Cerebrovasc Dis 2015;24(9):2039-48.	Décrire les caractéristiques cliniques et pathologiques de l'angiopathie amyloïde cérébrale associée à l'inflammation (CAA-I).	Revue systématique et rapport de cas 67 articles (devis non précisés, inclut des études observationnelles et des séries de cas) n = 155 patients Évaluation de la qualité méthodologique – R-AMSTAR : 25,5	La recherche a porté sur 155 patients ayant reçu un diagnostic d'angiopathie amyloïde cérébrale associée à l'inflammation. Chez 96,6 % des patients, les résultats de l'examen par IRM montraient des changements dans la matière blanche, le contraste ayant été utilisé dans 63,6 % des cas. D'autres résultats anormaux incluaient l'œdème (53,5 % des cas), des micro-saignements (41,2 % des cas) et des changements de l'image en diffusion pondérée dans (24,2 % des cas) lorsque les résultats étaient disponibles.	Le tableau clinique typique de la CAA-I inclut un déclin cognitif, des céphalées et des convulsions chez des patients âgés en moyenne de 67 ans. Dans cette population, les résultats caractéristiques des examens par imagerie montrent des changements dans la matière blanche, avec ou sans contraste. Le schéma histologique le plus fréquent est l'inflammation vasculaire et périvasculaire avec formation de granulomes.

Tableau D-7 Synthèse des revues systématiques repérées sur la céphalée chez les patientes enceintes

Référence bibliographique	Objectif de l'étude (pertinence relative au présent avis)	Type de publication / nombre d'articles inclus	Résultats de l'étude	Conclusion des auteurs
Edlow JA, Caplan LR, O'Brien K, Tibbles CD. *Diagnosis of acute neurological emergencies in pregnant and post-partum women*. Lancet Neurol 2013;12(2):175-85.	Réaliser une revue des tableaux cliniques des atteintes neurologiques urgentes les plus communes chez les patientes enceintes ou en post-partum dans le but d'aider les cliniciens à éviter les erreurs de diagnostic chez ces patientes, où ce risque est élevé.	Revue systématique Nombre d'articles inclus : non précisé (principalement des séries de cas et des articles de revues basés sur un consensus) Évaluation de la qualité méthodologique – R-AMSTAR : 20	Les patientes qui présentent une céphalée en coup de tonnerre doivent être évaluées pour confirmer ou infirmer la présence d'une HSA. Généralement, l'évaluation se fait à l'aide d'un examen par TDM, suivi d'une ponction lombaire si le résultat de l'examen par TDM est négatif ou n'est pas concluant. Si le diagnostic d'HSA est éliminé, d'autres atteintes, telles que l'encéphalopathie postérieure réversible (EPR), la thrombose vasculaire cérébrale, le SVCR et la dissection artérielle cervicocrânienne, doivent être considérées. Le recours à l'IRM-ARM ou à la PRM ainsi qu'à l'IRM de diffusion (*diffusion-weighted imaging*) doit alors être considéré. Les patientes qui présentent des convulsions doivent également subir un examen d'imagerie cérébrale par IRM, à moins que les convulsions soient compatibles avec l'éclampsie prénatale typique. Chez la plupart des patientes chez lesquelles survient une éclampsie typique, le recours à l'imagerie cérébrale n'est pas indiqué, sauf lorsqu'une patiente présente un déficit neurologique focal, un trouble visuel persistant et des symptômes réfractaires au magnésium et au traitement d'hypertension. Dans ces cas, l'IRM serait la modalité de choix. Quelques considérations importantes : - Il est important de discuter du cas et des différents diagnostics potentiels avant d'avoir recours à l'imagerie pour éviter le plus possible l'exposition à la radiation et à l'agent de contraste intraveineux et pour s'assurer que si l'examen par IRM est réalisé, les séquences adéquates sont obtenues en premier lieu, de manière à maximiser la précision de l'interprétation des images. - Lors d'un examen par TDM, l'exposition du fœtus à la radiation est négligeable. Toutefois, la TDM présente des limites relativement au diagnostic de plusieurs atteintes (excepté l'HSA).	Un diagnostic précis est essentiel pour guider la prise en charge des patientes enceintes souffrant de céphalée. La capacité des cliniciens à distinguer les causes spécifiques de symptômes neurologiques aigus chez les patientes enceintes ou en post-partum s'améliore avec l'avancement des connaissances sur la pathologie de ces céphalées. Avec le temps, l'augmentation de l'accessibilité de l'IRM et l'amélioration de la technologie et des séquences d'IRM permettront d'augmenter la disponibilité de ce test diagnostique, important dans cette population.

Référence bibliographique	Objectif de l'étude (pertinence relative au présent avis)	Type de publication / nombre d'articles inclus	Résultats de l'étude	Conclusion des auteurs
			- Le seuil pour procéder à l'IRM doit être relativement faible, étant donné que le diagnostic de plusieurs atteintes causant des symptômes neurologiques chez les patientes enceintes ou en post-partum nécessite un examen par IRM.	
Negro A, Delaruelle Z, Ivanova TA, Khan S, Ornello R, Raffaelli B, et al. *Headache and pregnancy: A systematic review*. J Headache Pain 2017;18(1):106.	Résumer les données disponibles sur les céphalées et la grossesse en mettant l'accent sur les caractéristiques des céphalées pendant la grossesse, leur traitement et leurs complications, ainsi que sur leur diagnostic.	Revue systématique Nombre d'articles inclus : non précisé Évaluation de la qualité méthodologique – R-AMSTAR : 21	<u>Céphalées primaires pendant la grossesse</u> Lorsqu'une migraine avec aura survient pour la première fois pendant la grossesse, en présence de céphalée de tension ou en présence de céphalée en grappe, il est recommandé de réaliser un examen par IRM pour exclure les causes sous-jacentes secondaires de la céphalée. <u>Céphalées secondaires pendant la grossesse</u> Il est important de reconnaître les signaux d'alerte pouvant indiquer que la céphalée est un symptôme d'une atteinte sérieuse. L'article présente les principales causes de céphalée secondaire chez les patientes enceintes ainsi que les modalités d'imagerie recommandées pour le diagnostic (indiquées entre parenthèses ci-dessous). Celles-ci incluent : l'ACV (IRM-ARM ou TDM), l'HSA (TDM), la thrombose veineuse cérébrale (IRM-ARM ou TDM-ATDM), la dissection artérielle (IRM-ARM et/ou ATDM), une tumeur de la glande pituitaire (IRM), un choriocarcinome (IRM ou TDM), l'éclampsie et la pré-éclampsie (imagerie contre-indiquée), le syndrome d'EPR (IRM), l'hypertension intracrânienne idiopathique (IRM-ARM ou IRM-TDM multicoupes et phlébographie) et le SVCR (imagerie contre-indiquée). Les signaux d'alerte connus suivants sont des indications de recours à l'examen par IRM ou par TDM en cas de céphalée chez des patientes enceintes : 1) céphalée qui augmente en intensité en moins de 5 minutes; 2) nouveau type de céphalée ou céphalée qui s'aggrave; 3) changement dans le profil de la céphalée; 4) céphalée positionnelle; 5) céphalée qui réveille la patiente; 6) céphalée aggravée par l'activité physique ou la manœuvre Valsalva; 7) thrombophilie; 8) signes ou symptômes neurologiques;	La grossesse augmente le risque d'atteintes sérieuses pouvant causer des céphalées. Il est donc fondamental de considérer ces causes secondaires dans le diagnostic différentiel en cas de céphalée chez une patiente enceinte. L'un ou plusieurs de ces examens (ex. : électroencéphalographie, échographie des vaisseaux de la tête et du cou, IRM cérébrale et angiographie par IRM avec contraste, TDM cérébrale, ophtalmoscopie et la ponction lombaire) permettront de distinguer une céphalée primaire d'une céphalée secondaire.

Référence bibliographique	Objectif de l'étude (pertinence relative au présent avis)	Type de publication / nombre d'articles inclus	Résultats de l'étude	Conclusion des auteurs
			9) traumatisme; 10) fièvre; 11) convulsions; 12) antécédent de cancer, de VIH ou de trouble de la glande pituitaire; 13) infection active; 14) pression élevée ou 15) voyage dans une région où le risque d'exposition à une maladie infectieuse est important.	

Tableau D-8 Synthèse des revues systématiques et des guides de pratique clinique repérés sur la céphalée associée au nerf trijumeau

Référence bibliographique	Objectif de l'étude (pertinence relative au présent avis)	Type de publication / nombre d'articles inclus	Résultats de l'étude / de la revue	Conclusion des auteurs / Recommandations des guides
Antonini G, Di Pasquale A, Cruccu G, Truini A, Morino S, Saltelli G, et al. *Magnetic resonance imaging contribution for diagnosing symptomatic neurovascular contact in classical trigeminal neuralgia: A blinded case-control study and meta-analysis*. Pain 2014;155(8):1464-71.	Déterminer dans quelle mesure l'examen par IRM peut détecter des contacts neurovasculaires (CNV) symptomatiques sous-jacents à la névralgie du trijumeau.	Méta-analyse 9 études cas témoins n = 1 212 nerfs évalués Évaluation de la qualité méthodologique – R-AMSTAR : 25,5	L'évaluation de la précision de l'IRM pour investiguer des nerfs symptomatiques a montré que sa sensibilité et sa spécificité étaient respectivement de 0,75 à 0,95 et de 0,26 à 0,86 pour détecter les CNV en général; de 0,66 à 0,88 et de 0,73 à 0,90 pour détecter un CNV dans la zone d'entrée du nerf (ZEN); de 0,20 à 0,74 et de 0,79 à 1 pour détecter les changements anatomiques nerveux dans le site de contact. Les données regroupées ont montré que les CNV en général étaient détectés dans 471 des 531 nerfs symptomatiques (88,7 %) et dans 244 des 681 nerfs témoins (35,8 %) (rapport de cote (RC) = 16,6; IC à 95 % : 11,8 à 23,3; p < 0,0001). Un CNV dans la ZEN a été détecté dans 97 des 127 nerfs symptomatiques (76,3 %) et dans 34 des 205 nerfs asymptomatiques (16,5 %) (RC = 14,7; IC à 95 % : 8,3 à 25,8; p < 0,0001). Un CNV hors ZEN a été détecté dans 12 des 54 nerfs symptomatiques (22,2 %) et dans 34 des 132 nerfs asymptomatiques (25,7 %) (RC = 0,8; IC à 95 % : 0,4 à 1,7; p = 0,58). Enfin, des changements anatomiques nerveux ont été détectés dans 152 des 286 nerfs symptomatiques (53,1 %) et dans 43 des 474 nerfs asymptomatiques (9,1 %) (RC = 11,8; IC à 95 % : 7,8 à 17,9; p < 0,0001). La fréquence des signes d'IRM de CNV dans la ZEN et des anomalies anatomiques nerveuses au site de la CNV n'a montré aucune interaction significative entre les groupes selon les caractéristiques des études.	Cette étude montre que les patients atteints de névralgie classique du trijumeau sont plus susceptibles de présenter un CNV symptomatique lorsque l'examen par IRM confirme la présence d'un contact dans la ZEN, associé à des changements anatomiques nerveux, tels qu'une atrophie nerveuse, une luxation, une indentation ou un aplatissement. Cependant, le diagnostic de névralgie classique du trijumeau est un diagnostic clinique et le rôle principal de l'examen par IRM est d'éliminer le diagnostic de névralgie symptomatique (secondaire, de cause identifiable).
Cai J, Xin ZX, Zhang YQ, Sun J, Lu JL, Xie F. *Diagnostic value of 3D time-of-flight MRA in trigeminal neuralgia*. J Clin Neurosci 2015;22(8):1343-8.	Investiguer le potentiel diagnostique de l'angiographie par résonance magnétique (ARM) par temps de vol (TDV) en 3D pour diagnostiquer la névralgie du	Méta-analyse 13 études observationnelles n = 1 084 patients Évaluation de la qualité	Dans cette étude, la sensibilité et la spécificité de l'ARM-TDV-3D pour diagnostiquer la névralgie du trijumeau était de 95 % (IC à 95 % : 0,93 à 0,96) et de 77 % (IC à 95 % : 0,66 à 0,86), respectivement. Les résultats du modèle à effets aléatoires ont montré que les rapports de vraisemblance positifs et les rapports de vraisemblance négatifs regroupés étaient respectivement de 2,72 (IC à 95 % : 1,81 à 4,09) et de	Les résultats révèlent que la sensibilité et la spécificité de l'ARM-TDV-3D pour diagnostiquer la névralgie du trijumeau sont élevées. L'analyse confirme aussi la précision de l'ARM-TDV-3D pour détecter les compressions neurovasculaires dans la névralgie du trijumeau.

Référence bibliographique	Objectif de l'étude (pertinence relative au présent avis)	Type de publication / nombre d'articles inclus	Résultats de l'étude / de la revue	Conclusion des auteurs / Recommandations des guides
	trijumeau.	méthodologique – R-AMSTAR : 28,5	0,08 (IC à 95 % : 0,06 à 0,12).	
Edvardsson B. *Symptomatic cluster headache: A review of 63 cases.* Springerplus 2014;3:64.	Déterminer si les patients souffrant d'algie vasculaire de la face (AVF) devraient subir une évaluation diagnostique pour confirmer ou infirmer la présence de lésion structurelle sous-jacente. Désigner les indications cliniques des lésions sous-jacentes à l'AVF pour formuler des recommandations quant au recours à l'imagerie cérébrale.	Revue systématique Nombre d'articles inclus : non précisé (375?) (rapports de cas) n = 63 patients Évaluation de la qualité méthodologique – R-AMSTAR : 21	Une cause vasculaire, y compris la dissection artérielle, a été déterminée chez 44 % des patients souffrant d'AVF ou de céphalées qui s'y apparentent. Chez 40 % des patients, la cause était une tumeur; chez 11 %, la cause était une infection ou une inflammation. Dans 22 % des cas, l'AVF était causée par une maladie de la glande ou de la région pituitaire. Un tableau clinique atypique était présent dans 52 % des cas rapportés. Les symptômes atypiques incluent : durée des attaques anormale, céphalée continue, symptômes anormaux de céphalée primaire, examen clinique anormal, syndrome de Horner. Ces signes peuvent indiquer une céphalée secondaire et nécessitent une investigation. Les auteurs mentionnent que quelques articles recommandent le recours à l'imagerie chez tous les patients souffrant d'AVF, parce que certaines lésions structurelles importantes peuvent aussi se manifester par un épisode d'AVF typique. Toutefois, cette approche risque de produire de nombreux résultats accessoires qui peuvent, malencontreusement, être considérés comme la cause de l'algie vasculaire. D'autres auteurs suggèrent plutôt d'utiliser les symptômes et les signes cliniques objectifs pour déterminer si une investigation poussée est nécessaire.	Tous les patients atteints d'AVF devraient être évalués spécifiquement en raison de la possibilité d'une maladie de la région pituitaire ou d'une dissection artérielle. L'examen par IRM-ARM doit être réalisé chez les patients dont les symptômes ou les résultats de l'examen clinique sont anormaux (y compris le syndrome de Horner), qui présentent des symptômes dont l'apparition est tardive ainsi que chez les patients dont les symptômes sont réfractaires aux traitements.
Khaku A, Patel V, Zacharia T, Goldenberg D, McGinn J. *Guidelines for radiographic imaging of cranial neuropathies.* Ear Nose Throat J 2017;96(10-11):E23-E39.	Analyser les modalités d'imagerie les plus appropriées pour évaluer les causes de neuropathies de 12 nerfs crâniens. Rendre compte de la portée diagnostique de ces modalités	Guide de pratique (incluant une RS) 201 articles (devis non précisés dans l'ensemble) Évaluation de la qualité méthodologique – R-	Les critères établis par la HIS pour diagnostiquer la névralgie classique ou symptomatique du nerf trijumeau sont observables à l'examen clinique. Notamment, un réflexe anormal du trijumeau a une spécificité (94 %) et une sensibilité (87 %) élevées pour distinguer ces deux formes de névralgie. En cas de névralgie classique du trijumeau, le schéma de symptômes cliniques est associé à un résultat normal à l'examen neurologique et par IRM. Il n'est donc pas nécessaire de réaliser un examen d'imagerie.	Recommandation de contre-indication du recours à l'imagerie : Les cliniciens n'ont pas besoin d'obtenir un examen d'imagerie pour établir le diagnostic de névralgie du trijumeau classique. Toutefois, l'IRM peut être utilisée dans les cas de paralysie du nerf trijumeau non traumatique et autre que la névralgie du trijumeau classique.

Référence bibliographique	Objectif de l'étude (pertinence relative au présent avis)	Type de publication / nombre d'articles inclus	Résultats de l'étude / de la revue	Conclusion des auteurs / Recommandations des guides
	d'imagerie à un large éventail de cliniciens.	AMSTAR : 22	Cette conclusion est soutenue par deux revues systématiques. Le diagnostic de névralgie symptomatique du trijumeau requiert la preuve d'une lésion causant la névralgie. L'IRM est une méthode utile pour détecter les compressions de la racine du nerf trijumeau (cause la plus commune de la névralgie symptomatique). Toutefois, sa sensibilité (50 % à 95 %) et sa spécificité (65 % à 100 %) varient selon les études. Bien que des compressions vasculaires puissent être également observées chez les individus asymptomatiques, l'IRM reste la modalité de choix (sauf en présence d'un trauma), parce qu'elle permet de diagnostiquer plusieurs atteintes qui présentent initialement des signes d'une névralgie du trijumeau.	

Tableau D-9 Synthèse des revues systématiques repérées sur la céphalée chez l'enfant

Référence bibliographique	Objectif de l'étude (pertinence relative au présent avis)	Type de publication / nombre d'articles inclus	Résultats de l'étude	Conclusion des auteurs
Alexiou GA et Argyropoulou MI. *Neuroimaging in childhood headache: A systematic review*. Pediatr Radiol 2013;43(7):777-84.	Déterminer le taux de rendement de l'imagerie et offrir des recommandations pour déterminer quels sont les enfants qui présentent un risque de lésion cérébrale qui requiert un examen d'imagerie adéquat et en temps opportun.	Revue systématique 14 études rétrospectives et 3 études prospectives n = 3 260 patients Évaluation de la qualité méthodologique – R-AMSTAR : 27	Parmi les 3 260 enfants souffrant de céphalée qui ont passé un examen d'imagerie, 14,6 % ont obtenu un résultat anormal. Toutefois, les résultats de l'imagerie ont changé la prise en charge du patient dans seulement 2,5 % (82 patients) des cas. La très grande majorité des enfants chez lesquels l'imagerie cérébrale a révélé une pathologie nécessitant un changement dans leur prise en charge (n = 78/82) présentaient une anomalie spécifique révélée par l'historique et l'examen clinique ou neurologique. Seulement 4 (4,8 %) des 82 enfants chez lesquels l'imagerie a révélé une pathologie nécessitant un changement dans leur prise en charge avaient obtenu un résultat normal à l'examen neurologique.	Cette revue montre que le taux de résultats pathologiques chez les enfants souffrant de céphalée est généralement faible. Les cas où les résultats de l'imagerie ont mené à un changement dans la prise en charge du patient étaient presque tous des cas de céphalée accompagnée de signes neurologiques anormaux. L'imagerie cérébrale n'est pas indiquée lorsque l'historique clinique ne révèle aucun risque définitif et que l'examen physique est normal. L'imagerie cérébrale devrait être limitée aux enfants souffrant de céphalée qui ont un antécédent clinique, qui présentent des signes neurologiques ou d'autres signes physiques laissant suspecter une pathologie intracrânienne.
Trofimova A, Vey BL, Mullins ME, Wolf DS, Kadom N. *Imaging of children with nontraumatic headaches.* AJR Am J Roentgenol 2018;210(1):8-17.	Examiner les options disponibles à ce jour pour améliorer l'utilisation de l'imagerie chez l'enfant qui présente une céphalée non-traumatique.	Revue systématique 72 articles (devis non précisés) Évaluation de la qualité méthodologique – R-AMSTAR : 18	L'article mentionne qu'en général, les céphalées chez les enfants sont rarement dues à une maladie intracrânienne sérieuse. Notamment, lorsque la céphalée est le seul symptôme, la fréquence de maladies cérébrales est de moins de 1 %. L'article fait également référence aux critères SNOOOPPPY pour la détection de signaux d'alerte d'atteintes sérieuses sous-jacentes à la céphalée. Ceux-ci incluent : 1) les symptômes de maladie systémique (ex. : fièvre, niveau de conscience altéré, traitement anticoagulant, grossesse, cancer ou infection par le VIH); 2) les signes ou symptômes neurologiques (ex. : œdème papillaire, fonction asymétrique du nerf crânien, fonction motrice asymétrique, fonction cérébelleuse anormale, nouvelle convulsion ou signes focaux à l'examen); 3) apparition récente ou soudaine (en coup de tonnerre, mal de tête); 4) douleur ressentie dans la région	Les auteurs recommandent l'utilisation des critères SNOOOPPPY pour repérer les enfants qui sont susceptibles de présenter une cause sous-jacente de céphalée. Lorsque le patient se présente au service des urgences, les auteurs recommandent l'examen par TDM comme examen initial, suivi de l'examen par IRM si des résultats anormaux sont obtenus. En contexte non urgent et en cas de forte probabilité de céphalée secondaire, les auteurs recommandent l'examen par IRM sans contraste.

Référence bibliographique	Objectif de l'étude (pertinence relative au présent avis)	Type de publication / nombre d'articles inclus	Résultats de l'étude	Conclusion des auteurs
			occipitale; 5) céphalée positionnelle ou aggravée par la manœuvre de Valsalva; 6) céphalée progressive; 7) absence d'antécédent familial et 8) enfant âgé de moins de 6 ans. Bien que ces critères ne soient pas validés, les auteurs s'entendent sur plusieurs d'entre eux. D'autres restent sans consensus (ex. : âge à partir duquel il est sécuritaire pour l'enfant de passer un examen d'imagerie, certaines caractéristiques de la céphalée, la douleur ressentie dans la région occipitale). L'article résume ensuite les recommandations de l'AAN, de Choosing Wisely et de l'ACR sur l'évaluation des céphalées chez l'enfant. Il mentionne également celles de l'ACEP sur l'évaluation et la prise en charge des céphalées au service des urgences chez l'enfant.	En contexte non urgent et en cas de forte probabilité de céphalée primaire, les auteurs recommandent de réaliser soit l'examen par TDM ou un dépistage cérébral de 5 minutes par IRM.
Mastrangelo M et Midulla F. *Minor head trauma in the pediatric emergency department: Decision making nodes.* Curr Pediatr Rev 2017;13(2):92-9.	Analyser les preuves récentes sur la prise en charge clinique d'enfants qui présentent un traumatisme crânien mineur et élaborer un arbre décisionnel pour la prise en charge de ces patients.	Revue systématique 31 articles (devis non précisés) Évaluation de la qualité méthodologique – R-AMSTAR : 20,5	La céphalée intense figure parmi les prédicteurs de traumatisme crânien dans 3 des 5 règles prédictives cliniques retenues. Toutefois, aucun des 2 462 patients qui présentaient une céphalée isolée (sans autre symptôme) ne présentait de traumatisme crânien cliniquement significatif. Les autres modalités (radiographie cérébrale, IRM, échographie) peuvent être utiles dans des cas précis mais, à ce jour, elles ne sont pas considérées comme des options valides en remplacement de la TDM.	Les symptômes post-traumatiques isolés sont généralement associés à un très faible risque de lésion intracrânienne. Bien que la TDM soit la modalité de choix pour détecter un traumatisme crânien, elle doit être considérée en cas de traumatisme mineur seulement chez les enfants qui présentent plusieurs facteurs de risque ou des symptômes neurologiques. La règle du réseau PECARN (sigle de l'anglais Pediatric Emergency Care Applied Research Network) reste la seule règle de prédiction clinique qui ait été validée et doit être utilisée pour soutenir la sélection de patients admissibles à passer un examen par TDM au service des urgences. Celle-ci soutient notamment que chez un enfant de plus de 2 ans, la céphalée grave, des vomissements récurrents, une perte de conscience et une blessure mécanique grave indiquent

Référence bibliographique	Objectif de l'étude (pertinence relative au présent avis)	Type de publication / nombre d'articles inclus	Résultats de l'étude	Conclusion des auteurs
				un risque intermédiaire de traumatisme crânien. Le patient doit être mis en observation clinique pendant au moins 6 heures. Si les symptômes s'aggravent, un examen par TDM est recommandé.
Alfonzo MJ, Bechtel K, Babineau S. *Management of headache in the pediatric emergency department*. Pediatr Emerg Med Pract 2013;10(1):1-25.	Décrire les types de céphalée primaire et secondaire chez les enfants en contexte d'urgence, résumer les stratégies efficaces pour leur diagnostic et évaluer les preuves soutenant leur traitement.	Revue systématique Nombre d'articles inclus inconnus Évaluation de la qualité méthodologique – R-AMSTAR : 17,5	L'article énumère les symptômes et les signes nécessitant une investigation en cas des céphalée secondaire : 1) céphalée intense et soudaine (coup de tonnerre); 2) céphalée progressive; 3) changement dans le profil de la céphalée; 4) céphalée qui réveille le patient; 5) céphalée associée à des vomissements graves, particulièrement le matin; 6) céphalée associée à l'effort; 7) céphalée ne répondant pas aux traitements; 8) changement dans l'état mental; 9) œdème papillaire; 10) déficit neurologique focal; 11) population à risque (ex. : patient atteint d'anémie falciforme; immunodéficience, cancer, coagulopathie, patiente enceinte, syndrome neurocutané, maladie du cœur congénitale, traumatisme crânien récent). Bien que l'IRM soit la modalité préférée pour exclure la plupart des diagnostics de céphalée secondaire et pour éviter d'exposer les enfants au rayonnement ionisant, elle n'est pas souvent disponible dans un contexte d'urgence. De plus, les enfants peuvent avoir besoin de sédatif et les risques d'une anesthésie ou de reporter l'examen d'imagerie doivent être pris en compte. Une IRM cérébrale rapide est une option émergente pour l'évaluation de l'hydrocéphalie, parce que sa courte durée (4 ou 5 minutes) élimine le besoin de sédatif. Toutefois, cette modalité a une précision limitée pour détecter les masses subtiles, les hémorragies et d'autres anomalies. Ainsi, aucune recommandation spécifique sur son utilisation n'a encore été publiée. L'EEG et l'électromyographie ne sont généralement pas utiles dans l'évaluation de la céphalée chez l'enfant dans un contexte d'urgence.	Les céphalées sont communes chez les enfants qui se présentent au service des urgences. Bien que la plupart soient des céphalées primaires, la reconnaissance rapide des signes de céphalée secondaire peut sauver la vie du patient. Le rôle de l'imagerie est limité à la détermination de la cause d'une céphalée secondaire suspectée.

ANNEXE E

Documents exclus

Documents repérés	Raison de l'exclusion
Abraham MK et Chang WW. Subarachnoid hemorrhage. Emerg Med Clin North Am 2016;34(4):901-16.	N'est pas une RS
Abu-Arafeh I et Howells R. Primary headaches in children under the age of 7 years. Curr Pain Headache Rep 2014;18(3):401.	N'est pas une RS
Adam G, Ferrier M, Patsoura S, Gramada R, Meluchova Z, Cazzola V, et al. Magnetic resonance imaging of arterial stroke mimics: A pictorial review. Insights Imaging 2018;9(5):815-31.	N'est pas une RS
Agarwal A et Kanekar S. Intraventricular tumors. Semin Ultrasound CT MR 2016;37(2):150-8.	N'est pas une RS
Alons IM, Jellema K, Wermer MJ, Algra A. D-dimer for the exclusion of cerebral venous thrombosis: A meta-analysis of low risk patients with isolated headache. BMC Neurol 2015;15:118.	N'est pas une RS
Babiker MO, Prasad M, MacLeod S, Chow G, Whitehouse WP. Fifteen-minute consultation: The child with idiopathic intracranial hypertension. Arch Dis Child Educ Pract Ed 2014;99(5):166-72.	N'est pas une RS
Barritt A, Miller S, Davagnanam I, Matharu M. Rapid diagnosis vital in thunderclap headache. Practitioner 2016;260(1792):23-8.	N'est pas une RS
Berlit P et Kraemer M. Cerebral vasculitis in adults: What are the steps in order to establish the diagnosis? Red flags and pitfalls. Clin Exp Immunol 2014;175(3):419-24.	N'est pas une RS
Blume HK. Headaches after concussion in pediatrics: A review. Curr Pain Headache Rep 2015;19(9):42.	N'est pas une RS
Bray NN, Heath A, Militello J. Migraine: Burden of disease, treatment, and prevention. Osteopathic Family Physician 2013;5(3):116-22.	N'est pas une RS
Chan JW. Current concepts and strategies in the diagnosis and management of idiopathic intracranial hypertension in adults. J Neurol 2017;264(8):1622-33.	N'est pas une RS
Chaney KA et Rosenblum J. Commonly asked questions: Imaging stroke and other types of neurovascular disorders. Expert Rev Neurother 2014;14(3):277-86.	N'est pas une RS
Chen L et Alfonzo M. Acute migraine management in children. Pediatr Emerg Care 2015;31(10):722-30.	N'est pas une RS
Cohen JM et Escasena CA. Headache and dizziness: How to differentiate vestibular migraine from other conditions. Curr Pain Headache Rep 2015;19(7):31.	N'est pas une RS
Cohen-Gadol AA et Bohnstedt BN. Recognition and evaluation of nontraumatic subarachnoid hemorrhage and ruptured cerebral aneurysm. Am Fam Physician 2013;88(7):451-6.	N'est pas une RS
Duarte MJ, Kozin ED, Barshak MB, Reinshagen K, Knoll RM, Abdullah KG, et al. Otogenic brain abscesses: A systematic review. Laryngoscope Investig Otolaryngol 2018;3(3):198-208.	Sujet non pertinent
Durgam A et Batra PS. Paranasal sinus cholesterol granuloma: Systematic review of diagnostic and management aspects. Int Forum Allergy Rhinol 2013;3(3):242-7.	Sujet non pertinent
Easter JS, Haukoos JS, Meehan WP, Novack V, Edlow JA Will neuroimaging reveal a severe intracranial injury in this adult with minor head trauma? The rational clinical examination systematic review. JAMA 2015;314(24):2672-81.	Sujet non pertinent
Ejaz K, Shuaib W, Dalmida SG, Khosa F, Khan MS, Hashmi M, et al. Evidence-based practice: Best neuroimaging practice in non traumatic headaches. J Emerg Nurs 2015;41(3):208-12.	N'est pas une RS
Ferro JM et Canhão P. Cerebral venous sinus thrombosis: Update on diagnosis and management. Curr Cardiol Rep 2014;16(9):523.	N'est pas une RS
Ferro JM, Canhão P, Aguiar de Sousa D. Cerebral venous thrombosis. Presse Med 2016;45(12 Pt 2):e429-50.	N'est pas une RS
Fontebasso M. Diagnosis, assessment and management of headache. Prescriber 2016;27(9):35-45.	N'est pas une RS

Fontebasso M. Current recommended diagnosis and management of headache. Prescriber 2013;24(20):15-26.	N'est pas une RS
Gaieski DF, O'Brien NF, Hernandez R. Emergency neurologic life support: Meningitis and encephalitis. Neurocrit Care 2017;27(Suppl 1):124-33.	N'est pas une RS
Gaieski DF, Nathan BR, O'Brien NF. Emergency neurologic life support: Meningitis and encephalitis. Neurocrit Care 2015;23(Suppl 2):110-8.	N'est pas une RS
Gauer RL et Semidey MJ. Diagnosis and treatment of temporomandibular disorders. Am Fam Physician 2015;91(6):378-86.	N'est pas une RS
Giraud P et Demarquay G. Algie vasculaire de la face : place de l'imagerie. Presse Med 2015;44(11):1185-7.	N'est pas une RS
Grasso G, Alafaci C, MacDonald R. Management of aneurysmal subarachnoid hemorrhage: State of the art and future perspectives. Surg Neurol Int 2017;8:11.	N'est pas une RS
Gross BA et Du R. Diagnosis and treatment of vascular malformations of the brain. Curr Treat Options Neurol 2014;16(1):279.	N'est pas une RS
Hale N et Paauw DS. Diagnosis and treatment of headache in the ambulatory care setting: A review of classic presentations and new considerations in diagnosis and management. Med Clin North Am 2014;98(3):505-27.	N'est pas une RS
Hammad TA et Hajj-Ali RA. Primary angiitis of the central nervous system and reversible cerebral vasoconstriction syndrome. Curr Atheroscler Rep 2013;15(8):346.	N'est pas une RS
Holle D et Obermann M. The role of neuroimaging in the diagnosis of headache disorders. Ther Adv Neurol Disord 2013;6(6):369-74.	N'est pas une RS
Hom J, Ahuja N, Smith CD, Wintermark M. R-SCAN: Imaging for headache. J Am Coll Radiol 2016;13(12 Pt A):1534-5.e1.	N'est pas une RS
Jayawardena AD et Chandra R. Headaches and facial pain in rhinology. Am J Rhinol Allergy 2018;32(1):12-5.	N'est pas une RS
Kacperski J, Hung R, Blume HK. Pediatric posttraumatic headache. Semin Pediatr Neurol 2016;23(1):27-34.	N'est pas une RS
Kahn K et Finkel A. It IS a tumor- Current review of headache and brain tumor. Curr Pain Headache Rep 2014;18(6):421.	N'est pas une RS
Little RD. Emergency department evaluation and management of children with headaches. Clin Pediatr Emerg Med 2017;18(4):298-302.	N'est pas une RS
Long B et Koyfman A. Controversies in the diagnosis of subarachnoid hemorrhage. J Emerg Med 2016;50(6):839-47.	N'est pas une RS
Mitsikostas DD, Ashina M, Craven A, Diener HC, Goadsby PJ, Ferrari MD, et al. European Headache Federation consensus on technical investigation for primary headache disorders. J Headache Pain 2015;17:5.	N'est pas une RS
Mokin M, Agazzi S, Dawson L, Primiani CT. Neuroimaging of cavernous malformations. Curr Pain Headache Rep 2017;21(12):47.	N'est pas une RS
Montano N, Conforti G, Di Bonaventura R, Meglio M, Fernandez E, Papacci F. Advances in diagnosis and treatment of trigeminal neuralgia. Ther Clin Risk Manag 2015;11:289-99.	N'est pas une RS
Russo A, Silvestro M, Tessitore A, Tedeschi G. Advances in migraine neuroimaging and clinical utility: from the MRI to the bedside. Expert Rev Neurother 2018;18(7):533-44.	Sujet non pertinent
Saigal G, Ezuddin NS, Vega G. Neurologic emergencies in pediatric patients including accidental and nonaccidental trauma. Neuroimaging Clin N Am 2018;28(3):453-70.	N'est pas une RS
Schmidt WA. Imaging in vasculitis. Best Pract Res Clin Rheumatol 2013;27(1):107-18.	N'est pas une RS
Shephard MK, MacGregor EA, Zakrzewska JM. Orofacial pain: A guide for the headache physician. Headache 2014;54(1):22-39.	N'est pas une RS
Singhal AB, Biller J, Elkind MS, Fullerton HJ, Jauch EC, Kittner SJ, et al. Recognition and management of stroke in young adults and adolescents. Neurology 2013;81(12):1089-97.	Sujet non pertinent
Smith JH et Swanson JW. Giant cell arteritis. Headache 2014;54(8):1273-89.	N'est pas une RS
Thorell SE, Parry-Jones AR, Punter M, Hurford R, Thachil J. Cerebral venous thrombosis—A primer for the haematologist. Blood Rev 2015;29(1):45-50.	N'est pas une RS
Thwaites G. Tuberculous meningitis. Medicine 2017;45(11):670-3.	N'est pas une RS

Vallamkondu V, Shakeel M, Hussain A, McAteer D. Pitfalls in neuroimaging of headache: A case report and review of the literature. Case Rep Otolaryngol 2013;2013:735147.	N'est pas une RS
VanDemark M. Acute bacterial meningitis: Current review and treatment update. Crit Care Nurs Clin North Am 2013;25(3):351-61	N'est pas une RS
Wang N, Bertalan MS, Brastianos PK. Leptomeningeal metastasis from systemic cancer: Review and update on management. Cancer 2018;124(1):21-35.	N'est pas une RS
Weaver-Agostoni J. Cluster headache. Am Fam Physician 2013;88(2):122-8.	N'est pas une RS
Whitehouse WP et Agrawal S. Management of children and young people with headache. Arch Dis Child Educ Pract Ed 2017;102(2):58-65.	N'est pas une RS
Xu W, Gerety P, Aleman T, Swanson J, Taylor J. Noninvasive methods of detecting increased intracranial pressure. Childs Nerv Syst 2016;32(8):1371-86.	N'est pas une RS
Yadollahikhales G, Borhani-Haghighi A, Safari A, Wasay M, Edgell R. Cerebral venous sinus thrombosis. Galen Medical Journal 2016;5(Special Issue):48-61.	N'est pas une RS
Yancey JR, Sheridan R, Koren KG. Chronic daily headache: Diagnosis and management. Am Fam Physician 2014;89(8):642-8.	N'est pas une RS
Yew KS et Cheng EM. Diagnosis of acute stroke. Am Fam Physician 2015;91(8):528-36.	N'est pas une RS
Zhang Z, Xu J, Yao Y, Chu S, Cheng H, Chen D, Zhong P. Giant cell tumors of the skull: A series of 18 cases and review of the literature. J Neurooncol 2013;115(3):437-44.	N'est pas une RS
Zuurbier SM et Coutinho JM. Cerebral venous thrombosis. Adv Exp Med Biol 2017;906:183-93	N'est pas une RS

ANNEXE F

Résultats de l’évaluation de la qualité méthodologique des guides

Grille AGREE II

Domaine 1. Champ et objectifs
1. Le ou les objectifs de la recommandation pour la pratique clinique (RPC) sont décrits explicitement.
2. La ou les questions de santé couvertes par la RPC sont décrites explicitement.
3. La population à laquelle la RPC doit s'appliquer est décrite explicitement.
Domaine 2. Participation des groupes concernés
4. Le groupe de travail ayant élaboré la RPC inclut des représentants de tous les groupes professionnels concernés.
5. Les opinions et les préférences de la population cible ont été identifiées.
6. Les utilisateurs cibles de la RPC sont clairement définis.
Domaine 3. Rigueur d’élaboration de la RPC
7. Des méthodes systématiques ont été utilisées pour rechercher les preuves scientifiques.
8. Les critères de sélection des preuves sont clairement décrits.
9. Les forces et les limites des preuves scientifiques sont clairement définies.
10. Les méthodes utilisées pour formuler les recommandations sont clairement décrites.
11. Les bénéfices, les effets secondaires et les risques en termes de santé ont été pris en considération dans la formulation des recommandations.
12. Il y a un lien explicite entre les recommandations et les preuves scientifiques sur lesquelles elles reposent.
13. La RPC a été revue par des experts externes avant sa publication.
14. Une procédure d'actualisation de la RPC est décrite.
Domaine 4. Clarté et présentation
15. Les recommandations sont précises et sans ambiguïté.
16. Les différentes options de prise en charge de l'état ou du problème de santé sont clairement présentées.
17. Les recommandations clés sont facilement identifiables.
Domaine 5. Applicabilité
18. La RPC décrit les éléments facilitant son application et les obstacles
19. La RPC offre des conseils et/ou des outils sur les façons de mettre les recommandations en pratique.
20. Les répercussions potentielles sur les ressources de l'application des recommandations ont été examinées.
21. La RPC propose des critères de suivi et de vérification.
Domaine 6. Indépendance éditoriale
22. Le point de vue des organismes de financement n'a pas influencé le contenu de la RPC.
23. Les intérêts divergents des membres du groupe ayant élaboré la RPC ont été pris en charge et documentés.
Qualité générale du guide (1 à 7)
Recommandation de l'utilisation du guide

Tableau F-1 Évaluation de la qualité méthodologique des guides de pratique en radiologie

Qualité globale des guides selon la grille AGREE II		*ACR*				*SFR*				*RCR*				*DIP*		
Dimensions	*É1*	*É2*	*T*	*%*	*É1*	*É2*	*T*	*%*	*É1*	*É2*	*T*	*%*	*É1*	*É2*	*T*	*%*
Champ d'application et objectifs	16	21	**37**	**86**	19	16	**35**	**81**	14	18	**32**	**72**	16	18	**34**	**78**
Participation des groupes concernés	14	12	**26**	**56**	17	13	**30**	**67**	16	18	**34**	**78**	17	15	**32**	**72**
Rigueur du processus d'élaboration du guide	37	48	**85**	**70**	37	38	**75**	**60**	35	41	**76**	**61**	41	46	**87**	**72**
Clarté et présentation	17	20	**37**	**86**	16	17	**33**	**75**	16	18	**34**	**78**	16	18	**34**	**78**
Applicabilité	13	14	**27**	**39**	11	10	**21**	**27**	16	12	**28**	**42**	21	15	**36**	**58**
Indépendance éditoriale	8	12	**20**	**67**	10	12	**22**	**75**	11	12	**23**	**79**	13	12	**25**	**88**
Qualité générale du guide	**105**	**127**	**232**	**71**	110	106	**216**	**65**	108	119	**227**	**69**	124	124	**248**	**77**
Recommandation de l'utilisation du guide		*Oui*				*Oui*				*Oui*				*Oui*		

Tableau F-2 Évaluation de la qualité méthodologique des guides de pratique clinique

	TOP 2016				**NICE 2013**				**ICSI 2013**				**Scores**	
Dimensions	*É1*	*É2*	*T*	*%*	*É1*	*É2*	*T*	*%*	*É1*	*É2*	*T*	*%*	**Score min.**	**Score max.**
1. Champ d'application et objectifs	20	21	**41**	**97**	21	21	**42**	**100**	20	21	**41**	**97**	6	42
2. Participation des groupes concernés	19	17	**36**	**83**	18	12	**30**	**67**	14	15	**29**	**64**	6	42
3. Rigueur du processus d'élaboration du guide	42	47	**89**	**89**	43	42	**85**	**85**	30	30	**60**	**55**	14	98
4. Clarté et présentation	12	14	**26**	**92**	10	12	**22**	**75**	12	13	**25**	**88**	4	28
5. Applicabilité	23	26	**49**	**51**	16	13	**29**	**24**	23	28	**51**	**54**	12	84
6. Indépendance éditoriale	12	14	**26**	**38**	11	14	**25**	**35**	14	14	**28**	**42**	8	56
Qualité générale du guide	**6,1**	**6,6**	**12,7**	**89**	5,7	**5,43**	**11**	**76**	5	**5,8**	**11**	**73**	2	14
Recommandation de l'utilisation du guide	*Oui*				*Oui*				*Oui*					

ANNEXE G

Critères diagnostiques des principales céphalées primaires

Migraine sans aura	Migraine avec aura	Céphalée de tension non fréquente ou fréquente	Céphalée de tension chronique	Céphalée de Horton ou céphalée en grappe
A. Au moins cinq crises répondant aux critères B à D **B.** Crise de céphalée durant de 4 à 72 heures (sans traitement ou traitement sans succès) **C.** Céphalée ayant au moins deux des caractéristiques suivantes : a. unilatérale b. pulsatile c. modérée ou intense d. aggravation par les activités physiques de routine, telles que la montée ou la descente d'escaliers **D**. Durant la ou les céphalées, présence d'au moins une des caractéristiques suivantes : a. nausée et/ou vomissements b. photophobie et phonophobie **E.** L'examen clinique doit être normal entre les crises. En cas de doute, un diagnostic de céphalée secondaire doit être écarté par les investigations complémentaires appropriées. Absence d'une meilleure justification pour un autre type de céphalée	**A.** Au moins deux crises répondant aux critères **B à C** **B.** Aura correspondant à au moins un des critères suivants, mais sans déficit moteur : **a.** symptômes visuels **b.** symptômes sensitifs **c.** symptômes moteurs **d.** symptômes de la parole ou du langage **e.** symptômes du tronc cérébral **f.** symptômes rétiniens **C.** Au moins trois des caractéristiques suivantes : **a.** au moins un des symptômes de l'aura s'étendant graduellement sur plus de 5 minutes **b.** au moins deux symptômes de l'aura se succédant **c.** chaque symptôme de l'aura durant de 5 à 60 minutes **d.** au moins un symptôme de l'aura est unilatéral **e.** au moins un symptôme de l'aura est positif **f.** l'aura est accompagnée, ou suivie à l'intérieur de 60 minutes, par une céphalée **D.** Absence d'une meilleure justification pour un autre type de céphalée	**A.** Au moins 10 épisodes de céphalée survenant durant moins de 1 journée par mois en moyenne (moins de 12 jours par année) ou durant 1 à 14 jours pendant plus de 3 mois (de 12 à 180 jours par année) et répondant aux critères **B à D** **B.** Céphalée durant de 30 minutes à 7 jours **C.** Céphalée ayant au moins deux des caractéristiques suivantes : **a.** bilatérale **b.** sensation de pression ou de serrement (non pulsatile) **c.** d'intensité légère ou modérée **d.** non aggravée par les activités physiques de routine, telles que la marche ou la montée d'escaliers **D.** Les deux caractéristiques suivantes : **a.** absence de nausée ou de vomissement **b.** au plus une des caractéristiques suivantes : photophobie ou phonophobie **E.** Absence d'une meilleure justification pour un autre type de céphalée	**A.** Céphalée survenant pendant 15 jours par mois en moyenne pendant plus de 3 mois et répondant aux critères **B à D** **B.** Céphalée durant de quelques heures à quelques jours, ou incessante **C.** Céphalée ayant au moins deux des caractéristiques suivantes : **a.** bilatérale **b.** qualité de pressage ou de serrage (non pulsatile) **c.** d'intensité légère ou modérée **d.** non aggravée par les activités physiques de routine, telles que la marche ou la montée d'escaliers **D.** Les deux caractéristiques suivantes : **a.** absence de nausée modérée ou grave et de vomissement **b.** au plus une des caractéristiques suivantes : photophobie, phonophobie ou nausée légère **E.** Absence d'une meilleure justification pour un autre type de céphalée	**A.** Au moins 5 épisodes répondant aux critères **B à D** **B.** Douleur intense ou très intense, orbitaire, supra-orbitaire et/ou et unilatérale, d'une durée de 15 à 180 minutes (en l'absence de traitement) **C.** Céphalée ayant une ou les deux caractéristiques suivantes : **1.** au moins un symptôme ou signe suivant, ipsilatéral à la céphalée : **a.** injection conjonctivale et/ou larmoiement **b.** congestion nasale et/ou rhinorrhée **c.** œdème des paupières **d.** transpiration du front et du visage **e.** myosis et/ou ptôse **2.** un sentiment d'impatience et d'agitation **D.** Se produisant à une fréquence de 1 à 8 par jour **E.** Absence d'une meilleure justification pour un autre type de céphalée

Adapté des critères de la Headache Classification Committee of the International Headache Society [IHS, 2018]



Siège social

2535, boulevard Laurier, 5e étage
Québec (Québec) G1V 4M3
418 643-1339

Bureau de Montréal

2021, avenue Union, 12e étage, bureau 1200
Montréal (Québec) H3A 2S9
514 873-2563
inesss.qc.ca

Institut national d'excellence en santé et en services sociaux
Québec