INESSS
LE SAVOIR PREND FORME

JUIN 2018

MÉDICAMENT

ANTIVIRAUX

ZONA OPHTALMIQUE

Le présent guide d'usage optimal s'adresse principalement aux professionnels de la santé, y inclus les optométristes. Il est fourni à titre indicatif et ne remplace pas le jugement du clinicien qui exerce les activités qui lui sont réservées par la loi ou par un règlement. Les recommandations ont été élaborées à partir d'une démarche systématique; elles sont soutenues par la littérature scientifique ainsi que par le savoir et l'expérience de cliniciens et d'experts québécois. Pour plus de détails, consultez inesss.qc.ca.

GÉNÉRALITÉS

- Herpès zoster ophtalmique (HZO), communément appelé zona ophtalmique, est une réactivation du virus de la varicelle caractérisée par une éruption cutanée aiguë, unilatérale et douloureuse le long du dermatome de la branche ophtalmique (V_1) du cinquième nerf crânien (trijumeau).
- De 10 à 20 % des cas de zona sont des zonas ophtalmiques.
- L'atteinte oculaire, qui peut toucher toutes les couches de l'œil et ses annexes, survient dans 20 à 70 % des cas de zona ophtalmique.
- La présence de lésions vésiculaires sur l'aile du nez (dermatome nasociliaire du V_1) est associée à une atteinte oculaire (signe de Hutchinson).
- Le zona peut se produire à tout âge, bien que l'incidence augmente en vieillissant.
- Le zona est peu commun chez l'enfant; l'atteinte ophtalmique est donc rare, mais elle n'implique pas nécessairement un déficit immunitaire.
- La névralgie post-herpétique est la complication la plus commune du zona, qui survient chez environ 20 % des patients. Ce pourcentage augmente avec l'âge.

Nerf trijumeau

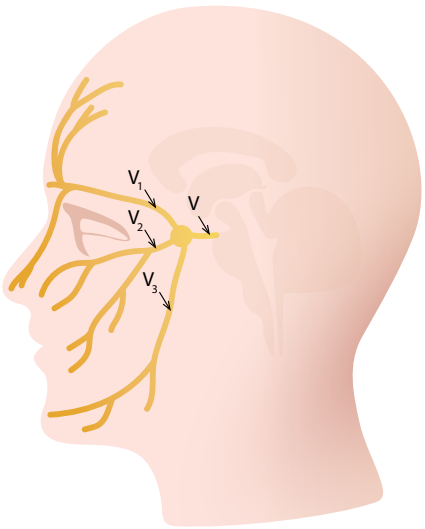

- **Vaccination :** la vaccination des populations à risque devrait être encouragée. Deux types de vaccin sont maintenant disponibles. Pour un choix éclairé, consultez le protocole d'immunisation du Québec (PIQ).

Consulter les mises à jour de ce guide à inesss.qc.ca

Québec

PRÉSENTATION CLINIQUE

- Le zona ophtalmique se caractérise généralement par la présence de douleur et de vésicules distribuées sur le dermatome de la branche ophtalmique du nerf trijumeau. Le clinicien doit s'assurer de l'absence de manifestations qui pourraient orienter vers une autre condition clinique.
- La douleur peut précéder de quelques jours l'apparition de vésicules.
- Toutes les structures de l'œil ainsi que les nerfs crâniens peuvent être atteints.
- Généralement, aucun **test microbiologique** n'est nécessaire.

SYMPTÔMES ET SIGNES — Photo disponible		
AVANT L'ÉRUPTION	**Prodromes** (1 à 7 jours)	• Névralgie (parfois de type brûlure, de fourmillement dans le territoire de la branche ophtalmique du nerf trijumeau) • Douleur oculaire • Sensation de malaise général • Céphalée • Fièvre
PHASE ACTIVE DU ZONA	**Symptômes et signes principaux**	• Éruption unilatérale sur le dermatome de la branche ophtalmique du nerf trijumeau – Papules érythémateuses sur lesquelles se développent des vésicules qui progressent ensuite en pustules puis en croûtes : - regroupées, de 2 à 3 mm - d'âge différent[1] - ne dépassent généralement pas la ligne médiane - au niveau de la paupière supérieure - la guérison complète prend plusieurs semaines • Névralgies (pouvant persister en post-herpétique)
	SYMPTÔMES ET SIGNES D'ALARME	• Œil rouge (de type conjonctival ou ciliaire) ou douloureux • Photophobie • Diminution de l'acuité visuelle • Diplopie ou limitation, mouvements extra-oculaires anormaux causés par une paralysie du 3e, 4e ou 6e nerf crânien **Si présents, ces symptômes suggèrent une atteinte oculaire qui requiert une évaluation à la lampe à fente[2]**
		• Atteinte importante de l'état général • Atteinte cutanée disséminée sur d'autres dermatomes **Si ces symptômes sont présents, une évaluation à l'urgence est requise**

1. Les lésions d'âge différent font référence à la présence simultanée des différents stades des lésions (papules, vésicules, pustules et croûtes).
2. L'évaluation à la lampe à fente est faite par un professionnel habilité, principalement un optométriste ou un ophtalmologiste.

Consulter les mises à jour de ce guide à inesss.qc.ca

AUTRES LÉSIONS CUTANÉES À CONSIDÉRER	Photos disponibles
Cellulite infectieuse périorbitaire : se caractérise par de l'œdème et de l'érythème, l'absence de vésicule et la présence de douleur périorbitaire.	
Dermite de contact : se caractérise par un œdème souvent prurigineux et non douloureux. Présence de desquamation ou de microvésicules qui peuvent confluer pour former des bulles. La forme de la zone atteinte est très bien délimitée et elle correspond à l'endroit où il y a eu un contact.	
Dermite atopique (eczéma aigu) : se caractérise par un érythème souvent œdémateux et parsemé de micropapules et/ou de microvésicules superficielles très serrées.	
Impétigo : se caractérise habituellement par des croûtes mielleuses. La forme bulleuse est caractérisée par des vésicules et/ou des bulles flasques rapidement purulentes qui vont se rompre presque aussitôt en laissant une collerette en périphérie de la lésion.	
Herpès simplex : se caractérise par la présence de vésicules, papules et pustules de quelques millimètres regroupées sur une base érythémateuse, identiques à une lésion individuelle de zona, habituellement précédées de picotements au lieu de douleur. Le regroupement de vésicules, papules et pustules qui ne suivent pas un dermatome et peuvent traverser la ligne médiane, ainsi que le caractère récidivant, favorisent le diagnostic.	

EXAMEN DE L'ŒIL

- Évaluer l'acuité visuelle, la paupière, la conjonctive, les mouvements extra-oculaires et l'intégrité de la cornée.
  - **L'atteinte cornéenne** peut être vérifiée à l'aide de la **fluorescéine** (lampe à fente, si disponible).
    - Les pseudodendrites épithéliales du zona ophtalmique se caractérisent par l'absence de bulbes terminaux, contrairement à celles de l'herpès simplex.
- L'examen de l'œil à la lampe à fente devrait comprendre l'évaluation de la chambre antérieure et il s'accompagne d'un examen de la rétine et du nerf optique lorsque requis.

CONSIDÉRATIONS IMPORTANTES CONCERNANT L'ATTEINTE CORNÉENNE

- **Attention :** l'absence de captation à la fluorescéine n'exclut pas une atteinte cornéenne, surtout sans lampe à fente.
- En cas de doute, si présence de **symptômes et signes d'alarme**, une évaluation à la lampe à fente est requise.

ÉVALUATION À LA LAMPE À FENTE	
Symptômes et signes suggérant un HZO	**Délai acceptable pour diriger le patient à un professionnel habilité[1]**
Chez les adultes	
• Éruption unilatérale sur le dermatome de la branche ophtalmique du nerf trijumeau • Névralgie **SANS symptômes et signes d'alarme**	Entre 1 à 3 jours Afin d'évaluer l'atteinte et la gravité
AVEC symptômes et signes d'alarme présents	Le plus rapidement possible < 24 h
Chez les patients immunosupprimés	
Dès la présence de symptômes et signes	< 24 h : discussion avec l'**ophtalmologiste**
Chez les enfants	
Dès la présence de symptômes et signes	À l'urgence immédiatement et < 24 h : discussion avec l'**ophtalmologiste**

1. L'évaluation à la lampe à fente est faite par un professionnel habilité, principalement un optométriste ou un ophtalmologiste.

PRINCIPES DE TRAITEMENT

- Le rôle du traitement antiviral est de réduire la gravité, la durée et la réplication virale, de contrôler l'inflammation et de prévenir les complications.

CONSIDÉRATIONS IMPORTANTES LORSQUE LES SYMPTÔMES ET SIGNES SUGGÈRENT UN HZO

- Commencer le traitement antiviral le plus tôt possible après l'apparition des symptômes et signes suggérant un HZO.
- **Même si une demande de consultation en spécialité a été faite, le traitement antiviral PO doit être débuté immédiatement par le clinicien traitant.**

- La prescription d'un corticostéroïde topique dans le cas d'un HZO requiert un examen approfondi de l'œil avec une lampe à fente et une discussion avec l'ophtalmologiste qui fera le suivi.
- Ne pas prescrire de corticostéroïdes PO, puisque ceux-ci ne diminuent pas la névralgie post-herpétique.
- Suggérer des larmes artificielles ou des lubrifiants oculaires pour soulager la sensation d'inconfort oculaire.
- Le patient devrait être avisé :
  - que des symptômes et signes d'alarme peuvent survenir après un certain délai, qu'ils peuvent annoncer des complications et donc de consulter immédiatement si présents;
  - d'éviter le contact des lésions avec les femmes enceintes, les nourrissons et les patients immunosupprimés, car ils seraient à risque de faire une varicelle;
  - de la possibilité de douleurs, qui pourraient se prolonger en douleurs post-herpétiques, et de revoir son professionnel de la santé si les douleurs ne sont pas soulagées avec des analgésiques disponibles en vente libre.

TRAITEMENTS

ANTIVIRAUX CHEZ L'ADULTE		
Antiviraux	**Posologie quotidienne**	**Durée**
Valacyclovir[1], comprimés de 500 et 1 000[2] mg	1 000 mg PO TID	7 jours
Famciclovir[1], comprimés de 125, 250 et 500 mg	500 mg PO TID	
Acyclovir[1], comprimés de 200, 400, 800 mg	800 mg PO 5 fois/jour	

1. Ajuster selon la fonction rénale.
2. Le comprimé de 1 000 mg n'est pas remboursé par le régime public d'assurance médicaments (RPAM).

CONSIDÉRATIONS IMPORTANTES CONCERNANT L'ENFANT

- Demander immédiatement une consultation en ophtalmologie pour l'enfant avec une suspicion de HZO.
- **En attendant l'avis de l'ophtalmologiste, considérez fortement l'administration d'un antiviral IV, commencé immédiatement après discussion avec l'infectiologue.**
- Les enfants doivent faire l'objet d'une attention particulière aux complications, et leur traitement peut différer des recommandations indiquées ci-dessous.

ANTIVIRAUX CHEZ L'ENFANT			
Antiviraux	**Posologie quotidienne**	**Posologie maximale**	**Durée**
Forme IV			
Acyclovir IV solution pour perfusion 25 mg/ml et 50 mg/ml	10 mg/kg par dose IV TID ❗ Viser l'hyperhydratation	20 mg/kg par dose IV TID	Remplacer par un antiviral administré par voie orale quand une amélioration clinique significative est évidente et poursuivre ainsi le traitement pendant 14 jours.
Forme PO			
Valacyclovir[1], magistrale 50mg/ml, comprimés de 500 et 1 000 mg[2]	**≥ 3 mois** 20 mg/kg par dose PO TID[3] en préparation magistrale jusqu'à 10 kg ou en co selon le poids :	1 000 mg PO TID	Variable selon la durée du traitement IV
	de 10 à 13,9 kg : 250 mg (1/2 co de 500 mg) PO TID		
	de 14 à 19,9 kg : 375 mg (3/4 co de 500 mg) PO TID		
	de 20 à 27,9 kg : 500 mg (1 co de 500 mg) PO TID		
	de 28 à 39,9 kg : 750 mg (1 ½ co de 500 mg) PO TID		
	plus de 40 kg : 1 000 mg (2 co de 500 mg) PO TID		
Acyclovir[1], suspension 200 mg / 5 ml	20 mg/kg par dose PO QID	800 mg QID	

1. Ajuster selon la fonction rénale.
2. Le comprimé de 1 000 mg n'est pas remboursé par le RPAM.
3. Les comprimés de 500 mg peuvent être coupés puis écrasés selon la dose calculée ou une suspension de valacyclovir 50 mg/ml peut être préparée de façon magistrale, notamment pour les poids de moins de 10 kg.

ANTIVIRAUX		
Effets indésirables les plus fréquents	**Principales interactions médicamenteuses**	**Contre-indications et précautions particulières**
Maux de tête, vertiges, nausées, vomissements, diarrhée et douleurs abdominales.	**Famciclovir :** probénécide, raloxifène **Le valacyclovir et l'acyclovir** n'ont pas d'interactions dont l'impact clinique serait significatif.	**Ajuster selon la fonction rénale.** Recommander au patient de bien s'hydrater. L'acyclovir et le valacyclovir sont compatibles avec l'allaitement. L'acyclovir est le traitement de première intention durant la grossesse.

Consulter les mises à jour de ce guide à inesss.qc.ca

SUIVI

- Un patient adulte avec HZO sans atteinte oculaire doit être suivi dans les 7 à 10 jours (une atteinte oculaire peut survenir à l'intérieur d'une semaine) ou avant, au besoin, si détérioration.
- Assurer la gestion adéquate de la douleur.
- Si une atteinte oculaire est déjà présente à la première évaluation du patient, le suivi sera fait en ophtalmologie selon la gravité de l'atteinte.
- Le suivi d'un enfant ou d'un patient immunosupprimé sera fait selon l'avis de **l'ophtalmologiste ou de l'infectiologue**.

COMPLICATIONS	
Prise en charge au besoin	• névralgie post-HZO (> 30 jours)
Surveillance de l'apparition de complications retardées	• hypertension oculaire • cataracte • inflammation ou cicatrisation de la cornée • uvéite • diminution de la vision

PRINCIPALES RÉFÉRENCES

The college of optometrists. Herpes Zoster Ophthalmicus (HZO). London : The college of optometrists; 2016. Disponible à : https://www.college-optometrists.org/guidance/clinical-management-guidelines/herpes-zoster-ophthalmicus-hzo-.html (consulté le mai 2017).

ODOB. Condition: Herpes Zoster Ophthalmicus (HZO). Wellington : 2012? Disponible à : https://www.odob.health.nz/cms_show_download.php?id=732.

AAO. Herpes Zoster Ophthalmicus. EyeWiki 2017. Disponible à : http://eyewiki.aao.org/Herpes_Zoster_Ophthalmicus (consulté le 7 septembre 2017).

Colin J, Prisant O, Cochener B, Lescale O, Rolland B, Hoang-Xuan T. Comparison of the efficacy and safety of valaciclovir and acyclovir for the treatment of herpes zoster ophthalmicus. Ophthalmology 2000;107(8):1507-11.

Tyring SK, Beutner KR, Tucker BA, Anderson WC, Crooks RJ. Antiviral therapy for herpes zoster: randomized, controlled clinical trial of valacyclovir and famciclovir therapy in immunocompetent patients 50 years and older. Arch Fam Med 2000;9(9):863-9.

Tyring S, Engst R, Corriveau C, Robillard N, Trottier S, Van Slycken S, et al. Famciclovir for ophthalmic zoster: a randomised aciclovir controlled study. Br J Ophthalmol 2001;85(5):576-81.

Il est à noter que d'autres références ont aussi été consultées.

Institut national d'excellence en santé et en services sociaux
Québec