INESSS
LE SAVOIR PREND FORME

JUIN 2018

MÉDICAMENT

ANTIVIRAUX

ATTEINTES OCULAIRES À HERPÈS SIMPLEX

ATTEINTES OCULAIRES À HERPÈS SIMPLEX

Le présent guide d'usage optimal s'adresse aux professionnels de la santé, y inclus les optométristes. Il est fourni à titre indicatif et ne remplace pas le jugement du clinicien qui exerce les activités qui lui sont réservées par la loi ou par un règlement. Les recommandations ont été élaborées à partir d'une démarche systématique; elles sont soutenues par la littérature scientifique ainsi que par le savoir et l'expérience de cliniciens et d'experts québécois. Ce guide traite uniquement des blépharites, blépharoconjonctivites et des kératites épithéliales à herpès simplex. Pour plus de détails, consultez inesss.qc.ca.

GÉNÉRALITÉS

CE GUIDE TRAITE DES ATTEINTES OCULAIRES À HERPÈS SIMPLEX SUIVANTES :

- **blépharite**
- **blépharoconjonctivite**
- **kératite épithéliale (à ulcères dendritiques)**

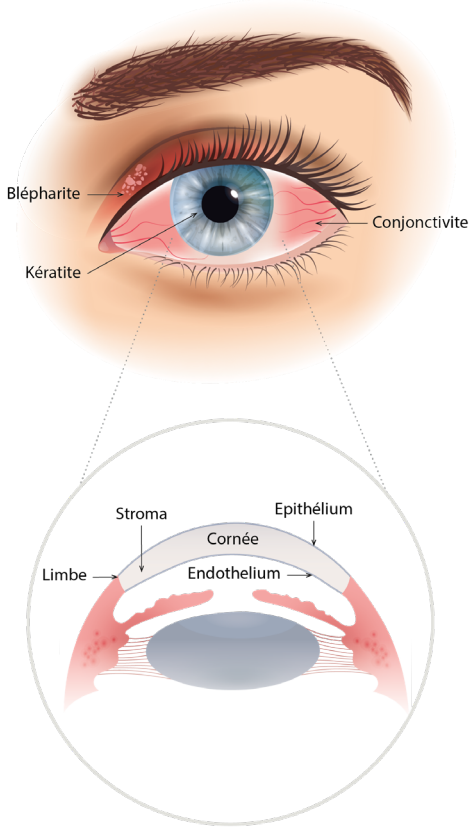

- Les virus **herpès simplex (VHS)** 1 et 2 appartiennent à la famille des *Herpesviridae* et à la sous-famille des *Alphaherpesvirinae*.
- Les VHS 1 et 2 sont des causes fréquentes d'infections muco-cutanées et oculaires.
- La majorité des adultes possèdent des anticorps contre le VHS-1 (infection antérieure).
  - De 20 à 40 % des enfants et adolescents possèdent des anti-VHS-1.
- La primo-infection est généralement asymptomatique et suivie d'une période de latence dont la réactivation peut mener à une infection symptomatique.
- Les VHS peuvent infecter les paupières et toutes les couches de l'œil.
  - **La blépharite** est une inflammation de la paupière avec atteinte vésiculaire.
  - Lorsque la conjonctive est aussi infectée on parle de **blépharoconjonctivite**.
  - **La kératite** au VHS est l'atteinte de la cornée.
    - La kératite épithéliale représente 67 % des atteintes. Le taux de récidive est d'environ 12 à 15 % et il augmente selon le nombre d'épisodes antérieurs.
    - La kératite peut se compliquer, toucher les couches stromale et endothéliale et laisser des cicatrices permanentes à la cornée.
    - La kératite au VHS est l'une des principales causes de cécité cornéenne dans le monde.
  - Le premier épisode peut se manifester par une atteinte uniquement à la paupière, mais les récidives présenteront généralement une atteinte de la cornée.

Consulter les mises à jour de ce guide à inesss.qc.ca

Québec

PRÉSENTATION CLINIQUE

- Une atteinte oculaire à herpès simplex se caractérise généralement par des antécédents ou exposition/contact au VHS, le caractère des lésions cutanées (à la paupière), lorsqu'elles sont présentes, et la présence d'une à plusieurs petites dendrites épithéliales à bulbes terminaux à la surface de la cornée, qui sont évaluées à l'aide d'une lampe à fente. Le clinicien doit s'assurer de l'absence de manifestations qui pourraient orienter le diagnostic vers une autre condition clinique.

CONSIDÉRATIONS IMPORTANTES CHEZ L'ENFANT LORSQUE LES SYMPTÔMES ET SIGNES SUGGÈRENT UNE ATTEINTE OCULAIRE AU VHS

- Les enfants de 8 semaines et moins, soit en période néonatale, sont plus à risque de présenter une dissémination qui touchera plusieurs organes lors d'une atteinte au VHS.
- Comparativement aux adultes, les enfants qui ont une kératite au VHS semblent plus susceptibles :
  - de souffrir d'une infection bilatérale,
  - de combiner une kératite épithéliale et stromale,
  - d'avoir une récidive dans la première année suivant le premier épisode,
  - de développer une amblyopie, s'ils ont moins de 8 ans.
- **Faire évaluer en urgence par un ophtalmologiste les enfants chez qui une kératite au VHS est soupçonnée.**
- **Envoyer immédiatement dans un service d'urgence pour une prise en charge par un pédiatre les enfants de 3 mois et moins qui présentent une atteinte au VHS.**

- Généralement, aucun test microbiologique n'est nécessaire.

		SYMPTÔMES ET SIGNES (Photo disponible)
PHASE ACTIVE	**Symptômes et signes principaux** (ordre d'apparition variable dans le temps)	• **Généraux** - caractère récidivant - douleur qui n'est pas toujours importante ni présente - unilatérale principalement • **Cutanés, paupières (blépharite)** - vésicules de quelques millimètres regroupées sur une base érythémateuse, qui ne suivent pas un dermatome et peuvent traverser la ligne médiane (contrairement aux lésions du zona) - habituellement précédées de picotement • **Œil, conjonctive (conjonctivite)** - rougeur de type conjonctival - larmoiement
	SYMPTÔMES ET SIGNES D'ALARME	• **Œil, épithélium (kératite) et autres couches de l'œil** - diminution de l'acuité visuelle - photophobie - pupille en myosis - rougeur de type congestion ciliaire - œil douloureux **Si présent, une évaluation à la lampe à fente[1] est requise.**

1. L'évaluation à la lampe à fente est faite par un professionnel habilité, principalement un optométriste ou un ophtalmologiste.

Consulter les mises à jour de ce guide à inesss.qc.ca

AUTRES LÉSIONS DES PAUPIÈRES À CONSIDÉRER	Photos disponibles
Cellulite infectieuse périorbitaire : se caractérise par de l'œdème et de l'érythème, l'absence de vésicule et la présence de douleur périorbitaire.	
Dermite de contact : se caractérise par un œdème souvent prurigineux et non douloureux. Présence de desquamation ou de microvésicules qui peuvent confluer pour former des bulles. La forme de la zone atteinte est très bien délimitée et elle correspond à l'endroit où il y a eu un contact.	
Dermite atopique (eczéma aigu) : se caractérise par un érythème souvent œdémateux et parsemé de micropapules et/ou de microvésicules superficielles très serrées.	
Impétigo : se caractérise habituellement par des croûtes mielleuses. La forme bulleuse est caractérisée par des vésicules et/ou des bulles flasques rapidement purulentes qui vont se rompre presque aussitôt en laissant une collerette en périphérie de la lésion.	
Zona ophtalmique : se caractérise par l'apparition de taches érythémateuses le long d'un dermatome suivant la branche ophtalmique du cinquième nerf crânien, précédée de douleur importante quelques jours avant. Sur ces taches érythémateuses se développent des vésicules regroupées de 2 à 3 mm, qui progressent rapidement en pustules puis en croûtes. Ces lésions sont d'âge différent, elles ne dépassent généralement pas la ligne médiane, ne touchent pas la paupière inférieure, et leur guérison complète prend plusieurs semaines.	

EXAMEN DE L'ŒIL

- Évaluer l'acuité visuelle, la paupière, la conjonctive et l'intégrité de la cornée.
  - **L'atteinte cornéenne** peut être vérifiée à l'aide de la **fluorescéine** (lampe à fente, si disponible).
    - Les dendrites épithéliales du VHS se caractérisent par la présence de bulbes terminaux, contrairement aux pseudodendrites du zona ophtalmique.
      Une dendrite peut s'ouvrir et devenir un ulcère géographique.
- L'examen de l'œil devrait comprendre la mesure de la pression intra-oculaire, si cliniquement requis.

CONSIDÉRATIONS IMPORTANTES CONCERNANT L'ATTEINTE OCULAIRE À VHS

- **Attention :** l'absence de captation à la fluorescéine n'exclut pas une atteinte cornéenne, sourtout sans lampe à fente.
- En cas de doute, si présence de **symptômes et signes d'alarme**, une évaluation à la lampe à fente est requise.

ÉVALUATION À LA LAMPE À FENTE	
Symptômes et signes suggérant une atteinte oculaire au VHS	**Délai acceptable pour diriger le patient à un professionnel habilité[1]**
Chez les adultes	
• **Blépharite isolée :** - Vésicules/lésions en marge des paupières - Sans rougeur oculaire	Si besoin, seulement selon le jugement du clinicien
• **Blépharoconjonctivite :** - Vésicules/lésions en marge des paupières - Rougeur de type conjonctivale	Entre 1 à 3 jours Afin d'évaluer l'atteinte de la cornée et la sévérité
Présence de symptômes et signes d'alarme	Le plus rapidement possible < 24 h
Chez les patients immunosupprimés	
Sans symptômes et signes d'alarme	Entre 24 à 48 h : discussion avec l'**ophtalmologiste**
Chez les enfants	
Enfants < 8 semaines	À l'urgence immédiatement (prise en charge par un pédiatre) et < 24 h : discussion avec l'**ophtalmologiste**
Enfants entre 8 semaines et 3 mois ou **> 3 mois avec présence de symptômes et signes d'alarme**	À l'urgence immédiatement et < 24 h : discussion avec l'**ophtalmologiste**
Dès la présence de symptômes et signes mais sans symptômes et signes d'alarme	< 24 h : discussion avec l'**ophtalmologiste** directement ou via l'urgence

1. L'évaluation à la lampe à fente est faite par un professionnel habilité, principalement un optométriste ou un ophtalmologiste.

PRINCIPES DE TRAITEMENT

- Un premier épisode d'atteinte oculaire au VHS peut se résoudre spontanément à l'intérieur de deux semaines. Cependant, un traitement avec un antiviral réduit la réplication virale, contrôle l'inflammation et diminue les risques de complications.

CONSIDÉRATIONS IMPORTANTES LORSQUE LES SYMPTÔMES ET SIGNES SUGGÈRENT UNE ATTEINTE OCULAIRE AU VHS

- Commencer le traitement antiviral le plus tôt possible après l'apparition des symptômes et signes afin de réduire le risque de complications. **Le traitement antiviral doit-être amorcé immédiatement par le clinicien traitant, même si une demande de consultation en spécialité a été faite**.
- **La kératite épithéliale au VHS chez l'adulte, à présentation sans ambiguïté, peut être traitée par un optométriste.**
- **L'usage des corticostéroïdes topiques est CONTRE-INDIQUÉ dans les cas de kératite épithéliale au VHS.**

- Suggérer des larmes artificielles ou des lubrifiants oculaires pour soulager l'inconfort oculaire.
- Le patient devrait être avisé :
  - du caractère récidivant de la kératite au VHS (qui nécessite une consultation même sans symptômes et signes d'alarme),
  - des symptômes et signes d'alarme à surveiller et qui nécessitent à nouveau une consultation,
  - d'avoir une hygiène locale des lésions, de se laver les mains et d'éviter ensuite le contact avec les lésions afin d'empêcher l'auto-inoculation à d'autres sites,
  - de ne pas porter de lentilles cornéennes,
  - d'éviter le contact direct des lésions avec les nourrissons et les patients immunosupprimés qui n'ont jamais été exposés au virus,
  - de prendre un analgésique PO en vente libre à la pharmacie s'il y a de la douleur.

TRAITEMENTS

ANTIVIRAUX CHEZ L'ADULTE		
Antiviraux	**Posologie quotidienne**	**Durée**
Valacyclovir[1], comprimés de 500 et 1 000 mg[2]	500 mg à 1000 mg PO BID	7 jours
Famciclovir[1], comprimés de 125, 250 et 500 mg	250 mg PO BID	
Acyclovir[1], comprimés de 200, 400, 800 mg	400 mg PO 5 fois/jour	

1. Ajuster selon la fonction rénale.
2. Le comprimé de 1 000 mg n'est pas remboursé par le régime public d'assurance médicaments (RPAM).

CONSIDÉRATIONS IMPORTANTES CONCERNANT L'ENFANT

- **Lorsqu'un enfant** présente une suspicion d'atteinte oculaire au VHS, l'envoyer si possible directement en **ophtalmologie** ou à l'urgence pour une consultation.
- **En attendant l'avis de l'ophtalmologiste, un antiviral PO doit être commencé immédiatement.**

ANTIVIRAUX CHEZ L'ENFANT			
Antiviraux	**Posologie quotidienne**	**Posologie maximale**	**Durée**
Valacyclovir[1], magistrale 50 mg/ml, comprimé de 500 et 1 000 mg[2]	≥ **3 mois** 20 mg/kg par dose PO BID[3] en préparation magistrale jusqu'à 10 kg ou en co selon le poids :	1 000 mg PO BID	En attendant la consultation
	de 10 à 13,9 kg : 250 mg (1/2 co de 500 mg) PO BID		
	de 14 à 19,9 kg : 375 mg (3/4 co de 500 mg) PO BID		
	de 20 à 27,9 kg : 500 mg (1 co de 500 mg) PO BID		
	de 28 à 39,9 kg : 750 mg (1 ½ co de 500 mg) PO BID		
	plus de 40 kg : 1 000 mg (2 cos de 500 mg) PO BID		
Acyclovir[1], suspension 200 mg / 5 ml	20 mg/kg par dose PO TID	800 mg TID	

1. Ajuster selon la fonction rénale.
2. Le comprimé de 1 000 mg n'est pas remboursé par le RPAM.
3. Les comprimés de 500 mg peuvent être coupés puis écrasés selon la dose calculée ou une suspension de valacyclovir 50 mg/ml peut être préparée de façon magistrale, notamment pour les poids de moins de 10 kg.

ANTIVIRAUX			
Forme	**Effets indésirables les plus fréquents**	**Principales interactions médicamenteuses**	**Contre-indications et précautions particulières**
Orale (acyclovir, valacyclovir, famclovir)	Maux de tête, vertiges, nausées, vomissements, diarrhée et douleurs abdominales.	**Famciclovir :** probénécide, raloxifène **La valacyclovir et l'acyclovir** n'ont pas d'interactions dont l'impact clinique serait significatif.	**Ajuster selon la fonction rénale.** Recommander au patient de bien s'hydrater. L'acyclovir et le valacyclovir sont compatibles avec l'**allaitement**. L'acyclovir est le traitement de première intention durant la grossesse.

SUIVI

- Dans le cas où un traitement est amorcé, la condition du patient doit être suivie.
- Si la condition n'évolue pas comme prévu dans les 4 jours suivant l'amorce du traitement, envoyer le patient en ophtalmologie.
- S'il y a persistance de dendrites et de lésions cornéennes après 2 semaines d'usage des gouttes, une autre cause devrait être suspectée.

PRINCIPALES RÉFÉRENCES

White ML. et Chodosh J. Herpes Simplex Virus Keratitis: A Treatment Guideline - 2014. Massachusetts Eye and Ear Infirmary. Boston : Harvard Medical School; 2014. juin 2014, . Disponible à : https://www.aao.org/clinical-statement/herpes-simplex-virus-keratitis-treatment-guideline.

AAO. Herpes Simplex Virus Epithelial Keratitis - PPP Clinical Question PPP- Preferred Practice Patterns. San Francisco, CA, : American Academy of Ophthalmology; 2013. Disponible à : https://www.aao.org/clinical-questions/herpes-simplex-virus-epithelial-keratitis.

The college of optometrists. Herpes Simplex Keratitis (HSK). London : The college of optometrists; 2016. Disponible à : https://www.college-optometrists.org/guidance/clinical-management-guidelines/herpes-simplex-keratitis-hsk-.html (consulté le 15 mai 2017).

AAO. Herpes Simplex Virus Keratitis. EyeWiki 2015. Disponible à : http://eyewiki.aao.org/Herpes_Simplex_Virus_Keratitis (consulté le 7 septembre 2017).

Wilhelmus KR. Antiviral treatment and other therapeutic interventions for herpes simplex virus epithelial keratitis. Cochrane Database Syst Rev 2015;1:CD002898.

Il est à noter que d'autres références ont aussi été consultées.

Consulter les mises à jour de ce guide à inesss.qc.ca

Institut national d'excellence en santé et en services sociaux
Québec