INESSS
LE SAVOIR PREND FORME

JUIN 2018

MÉDICAMENT

ANTIBIOTIQUES

BLÉPHARITES

Le présent guide d'usage optimal s'adresse aux professionnels de la santé, y inclus les optométristes. Il est fourni à titre indicatif et ne remplace pas le jugement du clinicien qui exerce les activités qui lui sont réservées par la loi ou par un règlement. Les recommandations ont été élaborées à partir d'une démarche systématique; elles sont soutenues par la littérature scientifique ainsi que par le savoir et l'expérience de cliniciens et d'experts québécois. Les recommandations ne s'appliquent pas aux blépharites d'origine virale ou parasitaire. Pour plus de détails, consultez inesss.qc.ca.

BLÉPHARITES

GÉNÉRALITÉS

Photos disponibles

- Une blépharite est une inflammation des paupières :
  - Aiguë : elle peut-être localisée (orgelet ou chalazion) ou généralisée (touchant toute la paupière)

    ou
  - Chronique : elle se caractérise par une fluctuation des signes et des symptômes qui perdurent dans le temps.
- L'orgelet est une lésion inflammatoire aiguë des glandes sébacées de la paupière (glandes de Zeiss) d'origine infectieuse alors que le chalazion est une inflammation stérile des glandes de Meibomius.
- Pour les blépharites chroniques, les atteintes antérieure et postérieure peuvent coexister.
- Une blépharite est antérieure lorsque le bord externe près des cils est atteint.
  - **Blépharite à staphylocoque :** réponse inflammatoire au *Staphylococcus aureus* pouvant occasionner une obstruction des glandes annexées aux follicules des cils.
  - **Blépharite séborrhéique :** dysfonctionnement des glandes de Zeiss annexées aux follicules des cils, qui peut se compliquer d'une surinfection.
  - **Combinaison des deux**
  - Autres formes de blépharite infectieuse non abordées dans ce guide :
    - Virale (par exemple à herpès simplex).
    - Parasitaire (par exemple à *Demodex folliculorum* ou à *Phthiriasis palpebrarum*).

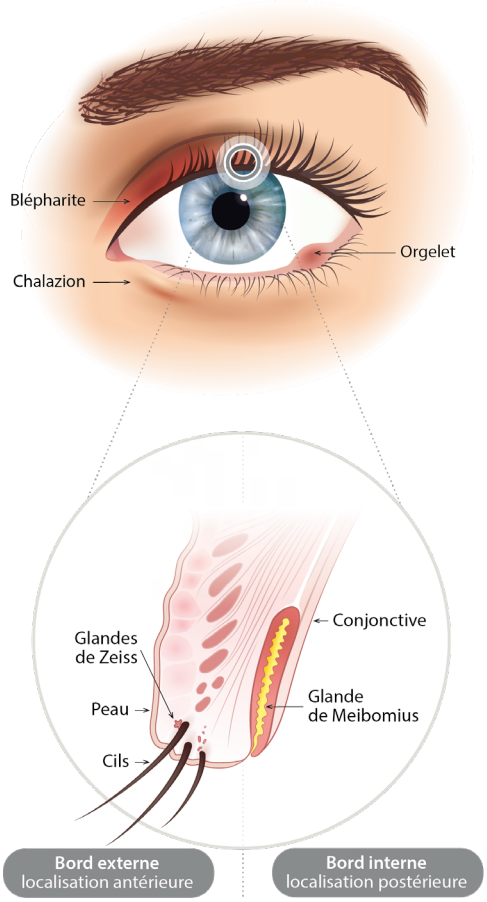

- Une blépharite est postérieure lorsque le bord interne de la paupière est atteint.
  - La forme principale est un **dysfonctionnement des glandes de Meibomius** qui entraîne une instabilité du film lacrymal et mène éventuellement à une inflammation chronique du rebord de la paupière.
- Les blépharites chroniques prédisposent aux orgelets et aux chalazions.

FACTEURS DE RISQUE

- Rosacée, dermite séborrhéique et dermite atopique (eczéma).

Consulter les mises à jour de ce guide à inesss.qc.ca

Québec

PRÉSENTATION CLINIQUE

- La suspicion d'une blépharite repose sur l'histoire du patient, l'examen des yeux et de la peau environnante et l'absence de manifestation qui pourrait orienter vers une autre condition clinique.
- Une blépharite chronique est généralement bilatérale, malgré les symptômes unilatéraux qui sont parfois rapportés par le patient.

SYMPTÔMES ET SIGNES	
À l'histoire, rechercher :	• **Antécédents** de problèmes oculaires et/ou dermatologiques et de chirurgies oculaires; • **Symptômes :** paupières collées au réveil, gêne oculaire (inconfort-douleur surtout au réveil), sensation de brûlure, prurit, larmoiement, sensation de corps étranger, intolérance aux verres de contact, vision momentanément embrouillée.
À l'examen, rechercher :	• **Signes aux paupières et annexes :** rougeur, gonflement ou épaississement de la paupière, présence de croûtes à la base des cils, inflammation des orifices des glandes à la marge des paupières, nodule ou bosse dans la région antérieure (orgelet) ou postérieure (chalazion) des paupières; • **Signes aux deux yeux, en particulier la conjonctive et la cornée :** rougeur conjonctivale; • **Autres lésions cutanées au visage associées aux facteurs de risque;** • **Absence de vésicule herpétique au visage.**
SYMPTÔMES ET SIGNES D'ALARME À RECHERCHER Si présents, **une évaluation avec la lampe à fente**[1] est à considérer :	• Photophobie (nouvelle ou exacerbée); • Baisse de vision/perte d'acuité visuelle; • Douleur importante à l'œil ou sur la paupière; • Rougeur importante avec hyperhémie conjonctivale diffuse; • Kératite avec captation à la fluorescéine : captation punctiforme inférieure ou ulcération.

1. L'évaluation à la lampe à fente est faite par un professionnel habilité, principalement un optométriste ou un ophtalmologiste.

AUTRES CONDITIONS CLINIQUES À CONSIDÉRER[2] — Photos disponibles
Allergies saisonnières : se caractérisent par une rougeur conjonctivale (palpébrale et bulbaire) accompagnée de larmoiement. Les démangeaisons sont le symptôme principal. Souvent accompagnées d'autres symptômes d'allergie telle une rhinorrhée.
Atteintes oculaires à herpès simplex : se caractérisent par la présence de vésicules, papules et pustules de quelques millimètres regroupées sur une base érythémateuse, identiques à celles d'une lésion individuelle de zona, habituellement précédées de picotement au lieu de douleur. Le regroupement de vésicules, papules et pustules qui ne suivent pas un dermatome et peuvent traverser la ligne médiane, ainsi que le caractère récidivant, favorisent le diagnostic.
Carcinome sébacé : se caractérise par une rougeur d'une seule paupière. Souvent accompagnée de la perte de cils et d'une distorsion de l'anatomie normale.
Cellulite infectieuse périorbitaire : se caractérise par de l'œdème et de l'érythème, l'absence de vésicule et la présence de douleur périorbitaire.
Conjonctivite : se caractérise par une rougeur conjonctivale diffuse (palpébrale et bulbaire). Lorsque virale, elle se présente souvent dans un contexte d'infection des voies respiratoires. Elle cause un larmoiement clair. Une adénopathie pré-auriculaire est souvent présente. Lorsque bactérienne, elle s'accompagne de sécrétions purulentes.
Dacryocystite : se caractérise par un œdème et un érythème localisés à l'angle interne (entre l'œil et le nez) et souvent accompagnée de larmoiement.
Dermite de contact : se caractérise par un œdème souvent prurigineux et non douloureux. Présence de desquamation ou de microvésicules qui peuvent confluer pour former des bulles. La forme de la zone atteinte est très bien délimitée et elle correspond à l'endroit où il y a eu un contact.
Dermite médicamenteuse provoquée par l'usage de gouttes ophtalmiques : se caractérise par un eczéma des paupières avec peau cartonnée et desquamation. Il y a souvent une rougeur conjonctivale diffuse concomitante.
Zona ophtalmique : se caractérise par l'apparition de taches érythémateuses le long d'un dermatome suivant la branche ophtalmique du cinquième nerf crânien, précédée de douleur importante quelques jours avant. Sur ces taches érythémateuses se développent des vésicules regroupées de 2 à 3 mm, qui progressent rapidement en pustules puis en croûtes. Ces lésions sont d'âge différent, elles ne dépassent généralement pas la ligne médiane, ne touchent pas la paupière inférieure, et leur guérison complète prend plusieurs semaines.

2. Liste non exhaustive.

Consulter les mises à jour de ce guide à inesss.qc.ca

PRINCIPES DE TRAITEMENT

- **Chez l'enfant, les mesures non pharmacologiques sont appliquées. Toutefois, la prise en charge d'une blépharite chronique non contrôlée par ces mesures devrait être faite par un ophtalmologiste.**
- L'orgelet et le chalazion ne sont généralement traités que par des mesures non pharmacologiques, sauf si une cellulite infectieuse périorbitaire associée est soupçonnée. Considérer une consultation vers un ophtalmologiste qui fera l'excision si aucun résultat après trois mois d'usage des mesures non pharmacologiques.
- Les blépharites chroniques antérieure et postérieure sont traitées de la même façon : les mesures non pharmacologiques doivent être poursuivies à long terme, souvent à vie et sur une base régulière pour contrôler la réapparition des symptômes.

TRAITEMENT DE PREMIÈRE INTENTION

MESURES NON PHARMACOLOGIQUES CHEZ L'ADULTE ET L'ENFANT	
COMPRESSES	Appliquer les compresses chaudes[1] (environ 40 à 45 °C) ou un masque chauffant sur l'œil de façon soutenue, minimalement de **5 à 10 minutes** : • **Blépharites aiguës : de 2 à 4 fois par jour** - **Avec ou sans orgelet :** pendant 3 à 4 jours ou jusqu'à disparition des symptômes. - **Avec chalazion :** pendant plusieurs semaines à plusieurs mois ou jusqu'à disparition complète du chalazion. • **Blépharites chroniques : 1 fois par jour tous les jours** et privilégier la **chaleur sèche (masque chauffant)** plutôt que la chaleur humide, sauf pour les enfants.
HYGIÈNE	Nettoyer les paupières avec une lingette ophtalmique ou un savon doux[2] dilué : • **Blépharites aiguës :** - **Avec ou sans orgelet :** pendant 3 à 4 jours ou jusqu'à disparition des symptômes. - **Avec chalazion :** pendant plusieurs semaines à plusieurs mois ou jusqu'à disparition complète du chalazion. • **Blépharites chroniques : tous les jours.**
MASSAGE	**Surtout pour la blépharite chronique postérieure :** Après les compresses chaudes, il est conseillé de faire un massage des paupières **1 fois par jour** (mouvement des doigts vers le bord libre de la paupière pour faire sortir les sécrétions des glandes de Meibomius ou mouvement de va-et-vient latéral sur les rebords des paupières fermées pour enlever les croûtes).
HYDRATATION LOCALE	**Blépharites aiguës et blépharites chroniques :** Considérer l'utilisation des larmes artificielles[3] si le patient manifeste une sensation d'inconfort.

1. Pour les enfants, une chaleur comparable à celle de l'eau du bain peut être utilisée, mais ne pas employer de chaleur sèche (masque chauffant) pour éviter les brûlures.
2. Par exemple un shampoing pour bébé (dilué 1 partie du savon pour 10 parties d'eau, par exemple 10 mL de savon pour 90 mL d'eau).
3. Pour un usage sur une base régulière plusieurs fois par jour (> 4 fois), des larmes artificielles sans agent de conservation devraient être utilisées pour prévenir la toxicité due aux agents de conservation.

TRAITEMENT DE DEUXIÈME INTENTION

- Le traitement du problème dermatologique associé est important dans la prise en charge de la blépharite chronique (p. ex. rosacée et dermite séborrhéique).

CONSIDÉRATIONS IMPORTANTES AVANT D'ENVISAGER L'USAGE D'UN ANTIBIOTIQUE TOPIQUE

- Les antibiotiques topiques ne sont généralement utilisés qu'en cas d'échec des mesures non pharmacologiques pratiquées sur une base régulière et de façon optimale.
- Au besoin, reconsidérer la condition clinique.

Consulter les mises à jour de ce guide à inesss.qc.ca

ANTIBIOTIQUE TOPIQUE CHEZ L'ADULTE			
Condition	**Traitement topique**	**Posologie**	**Durée**
Blépharites aiguës ou chroniques non contrôlées par les mesures non pharmacologiques	Érythromycine (onguent, 0,5 %)	Une bande sur l'œil affecté (ou rebord de la paupière) DIE au coucher[3]	4 semaines
	OPTION ALTERNATIVE[1] EN CAS D'ALLERGIE OU D'INTOLÉRANCE		
	Acide fusidique (goutte, 1 %) ou Polymyxine B (Sulfate) - gramicidine[2] (goutte 10 000 unités/ 0,025 mg)	1 goutte ou une bande sur l'œil affecté (ou rebord de la paupière) DIE au coucher[3]	4 semaines

1. Selon les experts consultés, en raison de la disponibilité de meilleures solutions en termes de spectre bactérien et du risque de résistance, la ciprofloxacine (goutte et onguent, 0,3 %) et l'ofloxacine (goutte, 0,3 %) sont des options non privilégiées.
2. Disponible en vente libre dans les pharmacies.
3. La posologie est différente de celle qui se trouve dans les monographies; elle reflète les recommandations des experts consultés concernant l'indication de la blépharite.

TRAITEMENT DE TROISIÈME INTENTION

CONSIDÉRATIONS IMPORTANTES AVANT D'ENVISAGER L'USAGE D'UN CORTICOSTÉROÏDE TOPIQUE

- Reconsidérer la condition clinique en l'absence de réponse au traitement de première et de deuxième intention. En présence de symptômes et de signes atypiques pouvant suggérer une autre pathologie, diriger le patient vers l'ophtalmologie.
- Pour le traitement d'une blépharite chronique à risque de complication, il est important de s'assurer de l'absence ou d'un antécédent de kératite herpétique chez le patient, puisque l'usage d'un corticostéroïde topique peut réactiver l'infection. Dans un tel contexte, une investigation plus approfondie par un ophtalmologiste est requise.
- Ce traitement, en combinaison avec un antibiotique topique, ne devrait être prescrit qu'**après une évaluation à la lampe à fente, par un professionnel habilité**, afin de repérer des symptômes et signes d'alarme (p. ex. kératite).

CONSIDÉRATIONS IMPORTANTES APRÈS L'USAGE D'UN CORTICOSTÉROÏDE TOPIQUE

- En raison des effets indésirables des corticostéroïdes (augmentation de la pression oculaire et cataracte), il est important que le patient soit réévalué à l'intérieur de quelques semaines suivant l'amorce du traitement.

ANTIBIOTIQUE TOPIQUE AVEC AJOUT D'UN CORTICOSTÉROÎDE TOPIQUE CHEZ L'ADULTE			
Condition	**Corticostéroïde topique**	**Posologie**	**Durée**
Blépharites chroniques non contrôlées par l'usage d'un **antibiotique topique seul** et à **risque de complication** après examen à la lampe à fente	Fluorométholone (0,1 %) ou Lotéprednol[1] (0,5 %)	1 goutte TID à QID[4]	1 à 2 semaines avec un suivi régulier afin de vérifier l'amélioration de la condition et l'apparition des effets indésirables associés
	OPTION ALTERNATIVE[2] Prednisolone (0,12 % ou 1 %)		
	COMBINAISONS Dexaméthasone/tobramycine[1, 3] (goutte et onguent, 0,1 %/0,3 %) ou Prednisolone/ sulfacétamide[1] (onguent et suspension 0,2 %/10 %)		

1. Non remboursé par le régime public d'assurance médicaments (RPAM).
2. Selon les experts consultés, en raison de son profil d'innocuité défavorable et de la disponibilité d'une meilleure option de traitement, le Dexaméthasone (0,1 %) seul n'est pas recommandé.
3. Selon les experts consultés, la Tobramycine seule n'est généralement pas prescrite dans les cas de blépharite, car elle est irritante pour les yeux.
4. La posologie est différente de celle qui se trouve dans les monographies; elle reflète les recommandations des experts consultés concernant l'indication de la blépharite.

Consulter les mises à jour de ce guide à inesss.qc.ca

TRAITEMENT DE QUATRIÈME INTENTION

CONSIDÉRATIONS IMPORTANTES AVANT L'USAGE D'UN ANTIBIOTIQUE ORAL POUR TRAITER UNE BLÉPHARITE POSTÉRIEURE CHRONIQUE NON CONTRÔLÉE

- Si l'évolution n'est pas celle attendue malgré les traitements pharmacologiques, reconsidérer la condition clinique.
- En présence de symptômes et de signes atypiques pouvant suggérer une autre pathologie, diriger le patient vers l'ophtalmologie.
- Pour limiter les effets indésirables d'un usage à long terme des antibiotiques, y inclus le développement de la résistance bactérienne, la prescription d'un antibiotique oral devrait être réservée **à de rares cas** de blépharite postérieure chronique non contrôlée lorsque :
  - le bon usage des mesures non pharmacologiques sur une base régulière depuis plus de 4 à 6 mois a été validé et l'usage d'un antibiotique topique n'a pas permis de contrôler la condition malgré l'ajout d'un corticostéroïde topique;
  - une kératite punctiforme secondaire est observée.
- Avant de prescrire un antibiotique oral, vérifier les effets indésirables, interactions médicamenteuses, contre-indications et précautions particulières.

ANTIBIOTIQUE ORAL CHEZ L'ADULTE

Condition	Antibiotique oral[1, 2]	Posologie	Durée
Blépharite postérieure chronique non contrôlée	Doxycycline ou Minocycline	100 mg PO DIE et peut être diminuée à 20 mg PO BID ou 40 mg PO DIE après amélioration clinique objectivée[3, 4] ou 100 mg PO DIE et peut être diminuée à 50 mg PO DIE après amélioration clinique objectivée[4]	2 à 3 mois

1. Aucun des antibiotiques énumérés ne possède l'indication officielle de Santé Canada pour le traitement des blépharites.
2. En raison de son profil d'innocuité défavorable pour un usage de plus de 3 semaines, l'azithromycine est une option non privilégiée.
3. Les comprimés de 20 et 40 mg de doxycycline ne sont pas remboursés par le RPAM.
4. Selon la littérature et les experts consultés, les petites doses pourraient être administrées dès l'amorce du traitement pour limiter les effets indésirables liés à un usage de plusieurs semaines.

ANTIBIOTIQUES DE LA CLASSE DES TÉTRACYCLINES

Effets indésirables les plus fréquents	Principales interactions médicamenteuses	Contre-indications et précautions particulières
Photosensibilité; étourdissements ou vertiges; somnolence; fatigue; ataxie; troubles gastro-intestinaux.	Antiacide; anticoagulants oraux de type coumarinique; antidiarrhéiques contenant du kaolin et de la pectine ou du sous-salicylate de bismuth; antiépileptiques; contraceptifs oraux; digoxine; médicaments hépatotoxiques; pénicilline et **rétinoïdes**.	Antécédent de réaction allergique à ces médicaments ou à leurs composants; dysfonctionnement hépatique ou rénal grave; grossesse ou allaitement; enfants de moins de 8 ans; myasthénie grave; **prise de rétinoïdes**. Ne pas se coucher dans les trente minutes suivant la prise de doxycycline pour réduire le risque d'œsophagite et d'ulcérations œsophagiennes.

CRITÈRES DE CONSULTATION

- Présence de symptômes et/ou de signes d'alarme.
- Absence de réponse après plusieurs semaines d'usage optimal des mesures non pharmacologiques sur une base régulière combinée à un traitement d'un mois avec un antibiotique topique.
- Présence d'une kératite.

DIRIGER LE PATIENT VERS L'OPHTALMOLOGIE :

- En présence de symptômes et de signes atypiques pouvant suggérer une autre pathologie.
- Si persistance d'un orgelet ou d'un chalazion, malgré l'usage optimal des mesures non pharmacologiques sur une base régulière et prolongée, requérant une excision.
- Un enfant avec une blépharite chronique non contrôlée par les mesures non pharmacologiques.

PRINCIPALES RÉFÉRENCES

AAO. Preferred Practice Pattern Guidelines Blepharitis. PPP. San Francisco, CA, : American Academy of Ophthalmology; 2013. Disponible à : https://www.aao.org/preferred-practice-pattern/blepharitis-ppp--2013.

AOA. Care of the Patient with Ocular Surface Disorders. OPTOMETRIC CLINICAL PRACTICE GUIDELINE. St-Louis : 2011. Disponible à : https://www.aoa.org/documents/CPG-10.pdf.

Lindsley K, Matsumura S, Hatef E, Akpek EK. Interventions for chronic blepharitis. Cochrane Database Syst Rev 2012;

The College of Optometrists. Blepharitis (Lid Margin Disease). London : The College of Optometrists; 2016. Disponible à : https://www.college-optometrists.org/guidance/clinical-management-guidelines/blepharitis-lid-margin-disease.html (consulté le mai 2017).

Wladis EJ, Bradley EA, Bilyk JR, Yen MT, Mawn LA. Oral Antibiotics for Meibomian Gland-Related Ocular Surface Disease : A Report by the American Academy of Ophthalmology. Ophthalmology 2016; 123(3) : 492-6.

Il est à noter que d'autres références ont aussi été consultées.

Consulter les mises à jour de ce guide à inesss.qc.ca

Institut national d'excellence en santé et en services sociaux
Québec